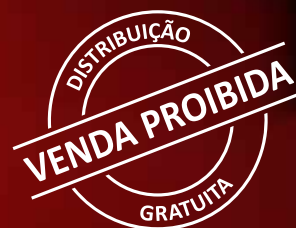

MINISTÉRIO DA SAÚDE



GUIA DE INSPEÇÃO VISUAL DE **HEMOCOMPONENTES**

Brasília – DF
2022

MINISTÉRIO DA SAÚDE
Secretaria de Atenção Especializada à Saúde
Departamento de Atenção Especializada e Temática



GUIA DE INSPEÇÃO VISUAL DE **HEMOCOMPONENTES**

Brasília – DF
2022

2022 Ministério da Saúde.



Esta obra é disponibilizada nos termos da Licença Creative Commons – Atribuição – Não Comercial – Compartilhamento pela mesma licença 4.0 Internacional. É permitida a reprodução parcial ou total desta obra, desde que citada a fonte.

A coleção institucional do Ministério da Saúde pode ser acessada, na íntegra, na Biblioteca Virtual em Saúde do Ministério da Saúde: bvsm.sau.gov.br.

Tiragem: 1ª edição – 2022 – versão eletrônica

Elaboração, distribuição e informações:

MINISTÉRIO DA SAÚDE
Secretaria de Atenção Especializada à Saúde
Departamento de Atenção Especializada e Temática
Coordenação-Geral de Sangue e Hemoderivados
Edifício PO 700, Quadra 701, lote D, 3º andar, Asa Norte
CEP: 70719-040 – Brasília/DF
Tel.: (61) 3315-6178
Site: www.saude.gov.br
E-mail: sangue@saude.gov.br

Coordenação:

Fabiano Romanholo Ferreira – CGSH/Daet/Saes

Elaboração:

Flávia Naves Givisiez – Hemominas
Maria Ângela Pignata Ottoboni – Fundação Hemocentro de
Ribeirão Preto
Patricia Carsten – Hemosc

Revisão técnica:

Marcelo Addas Carvalho – CGSH/Daet/Saes
Priscila Murador – CGSH/Daet/Saes

Colaboração:

Jurema Fátima Rodrigues Paranhos – Hemorio
Márcia Cristina da Silva – Fundação Hemocentro de Brasília
Sheyla Cavalcanti de Azevedo Lucena – Hemope
Silvana Regina Matana – Fundação Pró-Sangue Hemocentro de
São Paulo
Vanessa Tiek Marques dos Santos – Fundação Hemocentro de
Ribeirão Preto

Editora Responsável:

MINISTÉRIO DA SAÚDE
Secretaria-Executiva
Subsecretaria de Assuntos Administrativos
Coordenação-Geral de Documentação e Informação
Coordenação de Gestão Editorial
SIA, Trecho 4, lotes 540/610
CEP: 71200-040 – Brasília/DF
Tel.: (61) 3315-7790 / 3315-7794
Site: <http://editora.saude.gov.br>
E-mail: editora.ms@saude.gov.br

Equipe editorial:

Normalização: Daniel Pereira Rosa
Revisão textual: Khamila Silva
Capa, projeto gráfico e diagramação: Gustavo Saraiva

Ficha Catalográfica

Brasil. Ministério da Saúde. Secretaria de Atenção Especializada à Saúde. Departamento de Atenção Especializada e Temática.
Guia de inspeção visual de Hemocomponentes [recurso eletrônico] / Ministério da Saúde, Secretaria de Atenção Especializada à
Saúde, Departamento de Atenção Especializada e Temática. – Brasília : Ministério da Saúde, 2022.
52 p. : il.

Modo de acesso: http://bvsm.sau.gov.br/bvs/publicacoes/guia_inspecao_visual_hemocomponentes.pdf
ISBN 978-65-5993-338-9

1. Hemocomponentes. 2. Hemoterapia. 3. Inspeção. I. Título.

CDU 612.1

Catálogo na fonte – Coordenação-Geral de Documentação e Informação – Editora MS – OS 2022/0008

Título para indexação:

Blood Components Visual Inspection Guide

SUMÁRIO

APRESENTAÇÃO	4
1 INTRODUÇÃO	5
2 PRINCIPAIS ALTERAÇÕES E CRITÉRIOS DE ACEITAÇÃO DOS COMPONENTES SANGUÍNEOS	7
3 PARÂMETROS DE ANÁLISE PARA O SANGUE TOTAL E HEMOCOMPONENTE	11
3.1 Sangue Total	11
3.2 Componentes Eritrocitários	13
3.2.1 <i>Material particulado</i>	13
3.2.2 <i>Alteração na coloração</i>	18
3.2.3 <i>Lipemia</i>	19
3.2.4 <i>Presença de corpo estranho</i>	20
3.2.5 <i>Hemólise</i>	21
3.2.6 <i>Contaminação por microrganismos</i>	23
3.3 Componentes Plaquetários	23
3.3.1 <i>Contaminação por hemácias</i>	27
3.3.2 <i>Material particulado</i>	29
3.3.3 <i>Presença de swirling</i>	32
3.3.4 <i>Alterações na coloração</i>	33
3.3.5 <i>Lipemia</i>	34
3.3.6 <i>Coloração ictérica</i>	35
3.3.7 <i>Contaminação por microrganismos</i>	35
3.4 Componentes Plasmáticos / Plasma	37
3.4.1 <i>Contaminação por hemácias</i>	38
3.4.2 <i>Lipemia</i>	41
3.4.3 <i>Alterações na coloração</i>	44
3.4.4 <i>Contaminação por microrganismos</i>	44
3.4.5 <i>Material particulado</i>	45
3.4.6 <i>Alterações na coloração</i>	46
3.5 Crioprecipitado	48
3.6 Granulócitos	49
4 CONSIDERAÇÕES FINAIS	50
REFERÊNCIAS	51

APRESENTAÇÃO

A Coordenação-Geral de Sangue e Hemoderivados, do Ministério da Saúde (CGSH/MS), comprometida com a missão de promover o acesso da população à atenção hematológica e hemoterápica de forma segura e com qualidade, desenvolve suas ações em consonância com os princípios e as diretrizes do Sistema Único de Saúde (SUS). Uma das principais ações nesse sentido é a disponibilização de Avaliação Externa da Qualidade em Hemocomponentes-AEQHemocomponentes para os serviços de hemoterapia.

Desde 2013, a AEQHemocomponentes é disponibilizada pelo Ministério da Saúde aos serviços de hemoterapia públicos e privados conveniados ao SUS que fazem controle de qualidade dos hemocomponentes produzidos. A AEQHemocomponentes conta com a cooperação da Fundação Hemocentro de Ribeirão Preto (FHRP) que gerencia as atividades de elaboração e de produção das avaliações teóricas e práticas. A FHRP tem o apoio de uma equipe de especialistas da Rede de Serviços de Hemoterapia dos Estados e do Distrito Federal para elaboração das avaliações teóricas e análise dos resultados das avaliações práticas com um profissional estatístico.

A proposta para elaboração deste Guia surgiu da verificação dos indicadores de desempenho da Avaliação monitorados pela CGSH/MS, bem como da carência de fontes de informações relatada pelos profissionais dos serviços de hemoterapia nas oficinas de capacitação promovidas pela CGSH/MS, que demonstraram a necessidade de apoio técnico aos serviços.

Assim, para realizar essa ação a CGSH/MS publica o Guia de Inspeção Visual de Hemocomponentes. Neste Guia foi abordado o tema de inspeção visual em sangue total, componentes eritrocitários, plaquetários, plasmáticos, crioprecipitado e granulócitos.

Este Guia deve ser utilizado como mais uma fonte de referência sobre o tema, ficando a cargo dos profissionais atuantes na área a complementação das informações e a atualização contínua com relação à teoria e à prática quanto aos métodos de inspeção de acordo com a legislação vigente.

Esperamos que este instrumento possa servir como orientação aos Serviços de Hemoterapia do País, auxiliando os profissionais que atuam nos laboratórios de produção e controle de qualidade de hemocomponentes.

**Coordenação-Geral de Sangue e Hemoderivados
Daet/Saes/Ministério da Saúde**

1 INTRODUÇÃO

O principal objetivo deste Guia é orientar os serviços de hemoterapia na inspeção visual de componentes sanguíneos, considerando que se trata de requisito obrigatório na legislação brasileira, relacionado à qualidade do produto hemoterápico e que pode impactar na segurança transfusional.

Este Guia deve ser utilizado como uma referência, porém, não contempla todas as possibilidades de alterações visuais em componentes sanguíneos. Cada serviço de hemoterapia pode estabelecer seus próprios critérios de aceitação, desde que mais rigorosos do que o previsto nesta publicação. Este material deve ser usado como auxílio na rotina laboratorial para complementar a inspeção visual de componentes sanguíneos e no treinamento de profissionais dos serviços de hemoterapia.

Cabe destacar que a coloração em imagens impressas ou em monitores para a inspeção visual de hemocomponentes sofrem influências de fatores diversos como, resolução da tela e da foto, tempo após impressão do documento e exposição da imagem à luz, portanto não é recomendado que essas fotos sejam usadas para aceitar ou rejeitar produtos, e sim como orientação.

Normalmente, ao longo do armazenamento é possível observar alterações que são reflexo de modificações bioquímicas, biomecânicas e moleculares nos componentes sanguíneos. As modificações no aspecto dos componentes sanguíneos também podem ocorrer por fatores variados, como:

- Contaminação por microrganismos.
- Condições do doador (lipemia, icterícia, uso de medicamentos).
- Interferências durante manuseio das bolsas: hemólise nos componentes eritrocitários causada por trauma mecânico ou temperaturas extremas, agregados plaquetários grosseiros devido ao processamento ou armazenamento ou transporte, às rachaduras ou rupturas nas bolsas, aos sinais de descongelamento do plasma ou crioprecipitado.

Algumas destas alterações podem interferir na ação terapêutica ou até ocasionar reações transfusionais nos receptores.

O aspecto visual dos componentes sanguíneos deve ser usado como um dos critérios de controle de qualidade do produto final.

Todos os colaboradores que manuseiam as bolsas plásticas, kits de aférese e componentes sanguíneos, são responsáveis por realizar a todo tempo a inspeção visual, segregando os produtos não conformes e realizar os registros definidos pelo serviço.

Desse modo, todas as bolsas de sangue total e de componentes sanguíneos devem passar por inspeção visual, investigando aspectos diferentes daqueles esperados. Isso deve ser realizado em ambiente bem iluminado, em todas as etapas do processo: coleta, processamento, liberação, armazenamento, distribuição e transfusão.

A visualização de qualquer alteração pode indicar a necessidade de reavaliação de todo o processo de obtenção e de armazenamento dos componentes sanguíneos, com o objetivo de identificar as possíveis causas e propor medidas corretivas.

Quando se detecta alteração em um componente sanguíneo deve-se avaliar:

- A causa.
- Se há reflexo nos componentes sanguíneos produzidos a partir de uma mesma doação.
- Se é necessário ou não rastrear, recolher e descartar o componente índice e os componentes sanguíneos produzidos a partir de uma mesma doação.
- E, ainda, se é necessária alguma ação com o receptor (caso alguma unidade tenha sido transfundida) e/ou com o doador.

A inspeção nos componentes sanguíneos sempre deve ser feita nos momentos da produção, da liberação para o estoque e da expedição para a transfusão.

Para o sangue total, após a coleta, produção, da liberação para o estoque e da expedição para a transfusão.

2 PRINCIPAIS ALTERAÇÕES E CRITÉRIOS DE ACEITAÇÃO DOS COMPONENTES SANGUÍNEOS

Quadro 1 – Alterações no aspecto visual dos componentes sanguíneos

Aspecto	Componentes Eritrocitários	Componentes Plaquetários	Componentes Plasmáticos
Hemólise	Cor avermelhada no sobrenadante secundária a presença de hemoglobina livre. A coloração pode variar de rosa claro ao vermelho quase púrpura.	NA	Coloração que varia de tom róseo ao vermelho, devido à presença de hemácias no plasma, que se romperam no congelamento. Quanto maior a quantidade de hemácias, maior a intensidade da cor.
Contaminação por hemácias	NA	Coloração que varia de um tom de rosa claro ao vermelho, devido à presença de hemácias. Quanto maior a quantidade de hemácias, maior a intensidade da cor.	Coloração que varia de um tom de rosa claro ao vermelho devido à presença de hemácias. Quanto maior a quantidade de hemácias, maior a intensidade da cor.
Lipemia	Opacidade de aspecto leitoso avermelhado, ocasionado pela presença de lipídeos no sobrenadante.	Opacidade de aspecto leitoso, ocasionado pela presença de lipídeos.	Opacidade de aspecto leitoso, ocasionado pela presença de lipídeos.
Icterícia	NA	Alteração da cor que pode variar do amarelo intenso ao marrom, secundária à presença de bilirrubina em quantidade elevada.	Alteração da cor que pode variar do amarelo intenso ao marrom, secundária à presença de bilirrubina em quantidade elevada.
Contaminação por microrganismos	A presença de bactérias e ou fungos geralmente não ocasiona modificações no aspecto visual, mas pode estar associada a alterações de cor (púrpura escura), excesso de bolhas de ar, aumento da opacidade e presença de hemólise, coágulos e fibrina.	A presença de bactérias e/ou fungos geralmente não ocasiona modificações no aspecto visual, mas pode estar associada a alterações de cor (esverdeada ou acinzentada), excesso de bolhas de ar, aumento da opacidade e presença de coágulo e fibrina.	A presença de bactérias e/ou fungos geralmente não ocasiona modificações no aspecto visual, mas pode estar associada a excesso de bolhas de ar, aumento da opacidade, presença de coágulo e fibrina e alterações de coloração.

continua

conclusão

Aspecto	Componentes Eritrocitários	Componentes Plaquetários	Componentes Plasmáticos
Material particulado	<p>Coágulos aparecem como massas de tamanhos variados, de cor vermelho escuro a púrpura, que não se desmancham com leve manipulação.</p> <p>Agregados celulares podem aparecer como massas brancas ou opacas ou fios esbranquiçados que não se desmancham com suave manipulação.</p> <p>Partículas brancas que variam de manchas achatadas a filme gorduroso e que podem ser dissipar com mudanças de temperatura.</p> <p>Aglutininas frias formadas por grandes massas de células vermelhas que não se desmancham com leve manipulação.</p>	<p>Redes de fibrina e coágulos resultam de ativação de processos de coagulação e podem aparecer como massas de cor branco opaco ou fios esbranquiçados e que não se desmancham com leve manipulação.</p> <p>Agregados celulares podem aparecer como massas brancas ou opacas ou fios esbranquiçados, que não se desmancham com suave manipulação. Podem ocorrer em diversos tamanhos.</p>	<p>Redes de fibrina e coágulos resultam de ativação de processos de coagulação e podem aparecer como massas de cor branco opaco ou fios esbranquiçados e que não se desmancham com leve manipulação.</p> <p>Agregados celulares podem aparecer como massas brancas ou opacas ou fios esbranquiçados, que não se desmancham com suave manipulação. Podem ocorrer em diversos tamanhos.</p>
Coloração esverdeada	NA	Coloração esverdeada, em tons variados, pode ser secundária ao uso de medicamentos (por exemplo, contraceptivos orais) ou contaminação por microrganismos.	Coloração esverdeada, em tons variados, pode ser secundária ao uso de medicamentos (por exemplo, contraceptivos orais) ou contaminação por microrganismos.
Alterações de coloração	Vide hemólise, lipemia e contaminação por microrganismos.	Rosa, vermelho, laranja a amarelo brilhante, verde brilhante e marrom.	Rosa, vermelho, laranja a amarelo brilhante, verde brilhante e marrom.

Fonte: Tradução e Adaptação do Visual Assessment Guide. Canadian Blood Services, 2009.

NA: Não Aplicável.

Quadro 2 – Critérios de aceitabilidade de componentes sanguíneos

Aspecto	Componentes Eritrocitários	Componentes Plaquetários	Componentes Plasmáticos
Hemólise	Um leve grau de hemólise é aceitável e esperado durante o armazenamento. Nas normas brasileiras, o valor de referência do grau de hemólise é inferior a 0,8%, na data de vencimento de concentrados de hemácias.	NA	Algum grau de hemólise é possível dependendo do número de hemácias presentes
Contaminação por hemácias	NA	Nas normas brasileiras não há padrão de aceitabilidade para contaminação por hemácias em componentes plaquetários. Os padrões da AABB recomendam testes de compatibilidade quando a plaquetaférese contiver mais do que 2 mL de hemácias.	Segundo as normas brasileiras, o plasma fresco congelado e o plasma fresco congelado dentro de 24 horas devem conter menos de $6,0 \times 10^6$ hemácias/mL. Nas normas brasileiras não há padrão de aceitabilidade para contaminação por hemácias em crioprecipitado. Porém, como este componente sanguíneo origina-se do plasma fresco congelado, crioprecipitado avermelhado não é aceito para transfusão.
Lipemia	Componentes sanguíneos com lipemia são aceitos para transfusão, desde que não interfiram nos testes laboratoriais.*	Componentes sanguíneos com lipemia são aceitos para transfusão, desde que não interfiram nos testes laboratoriais.*	Componentes sanguíneos com lipemia são aceitos para transfusão, desde que não interfiram nos testes laboratoriais.*
Icterícia	Componentes sanguíneos com icterícia são aceitos para transfusão, desde que não interfiram nos testes laboratoriais.*	Componentes sanguíneos com icterícia são aceitos para transfusão, desde que não interfiram nos testes laboratoriais.*	Componentes sanguíneos com icterícia são aceitos para transfusão, desde que não interfiram nos testes laboratoriais.*
Contaminação por microrganismos	Componentes sanguíneos com contaminação por microrganismos devem ser descartados, pois NÃO são aceitáveis para transfusão.**	Componentes sanguíneos com contaminação por microrganismos devem ser descartados, pois NÃO são aceitáveis para transfusão.**	Componentes sanguíneos com contaminação por microrganismos devem ser descartados, pois NÃO são aceitáveis para transfusão.**

continua

conclusão

Aspecto	Componentes Eritrocitários	Componentes Plaquetários	Componentes Plasmáticos
Presença de partículas	<ul style="list-style-type: none"> Componentes sanguíneos contendo coágulos e fibrinas não devem ser transfundidos Componentes sanguíneos contendo agregados celulares não devem ser transfundidos. Componentes sanguíneos contendo partículas brancas que podem se dissipar com alterações de temperatura podem ser transfundidos. Componentes sanguíneos contendo massas que aglutinam no frio não devem ser transfundidos. 	<ul style="list-style-type: none"> Componentes sanguíneos contendo coágulos e fibrinas não devem ser transfundidos. Componentes sanguíneos contendo agregados celulares grosseiros e que não se dissipam com manipulação suave, não devem ser transfundidos. 	<ul style="list-style-type: none"> Componentes sanguíneos contendo coágulos e fibrinas não devem ser transfundidos. Componentes sanguíneos contendo agregados celulares não devem ser transfundidos. Componentes sanguíneos contendo partículas brancas que podem se dissipar com mudanças de temperatura podem ser transfundidos.
Alteração de coloração	Vide hemólise, lipemia, contaminação por microorganismos.	Alterações devido à icterícia (cor amarelada), contraceptivos orais (cor verde), vitamina A ou alta ingestão de alimentos amarelos (cor laranja) são critérios aceitáveis para transfusão, desde que não interfiram nos testes laboratoriais. *	Alteração devido à icterícia (cor amarelada), contraceptivos orais (cor verde), vitamina A ou alta ingestão de alimentos amarelos (cor laranja) são critérios aceitáveis para transfusão, desde que não interfiram nos testes laboratoriais.*
Swirling***	NA	Concentrados de plaquetas aspecto perolado (<i>swirling</i>). A ausência de <i>swirling</i> em concentrados de plaquetas é motivo para descarte destes componentes sanguíneos, que não devem ser aceitos para transfusão.	NA

Fonte: Tradução e Adaptação do Visual Assessment Guide. Canadian Blood Services, 2009.

NA: Não Aplicável.

*Não há risco na transfusão deste componente sanguíneo. Mas se houver outro disponível em estoque, deve-se priorizar a transfusão de componente sanguíneo com melhor aspecto.

**Pela legislação deve-se realizar teste de detecção microbiológico em componentes celulares. Quando houver detecção de microorganismos em um componente sanguíneo deve-se realizar rastreabilidade e recolher todos os componentes sanguíneos produzidos a partir de uma mesma doação para investigação e descarte.

****Swirling*: quando um concentrado de plaquetas (CP) é movimentado contra uma fonte de luz, as plaquetas em formato discoide refletem esta luz de forma heterogênea, permitindo a visualização neste componente de nuvens peroladas semelhantes a um redemoinho. É um método simples de controle da qualidade para identificar a mudança no formato discoide das plaquetas e que pode ser classificado como positivo ou negativo, presente ou ausente ou em graus definidos por cada serviço.

3 PARÂMETROS DE ANÁLISE PARA O SANGUE TOTAL E HEMOCOMPONENTES

A seguir, serão apresentados os principais parâmetros para inspeção visual de hemocomponentes, bem como de aceitação desses produtos sanguíneos, considerando: sangue total, componentes eritrocitários, componentes plaquetários, componentes plasmáticos, crioprecipitado e granulócitos.

3.1 Sangue Total

Existem duas formas para obtenção dos hemocomponentes. A mais comum é a coleta do sangue total. A outra forma, mais específica e de maior complexidade, é a coleta por meio de aférese.

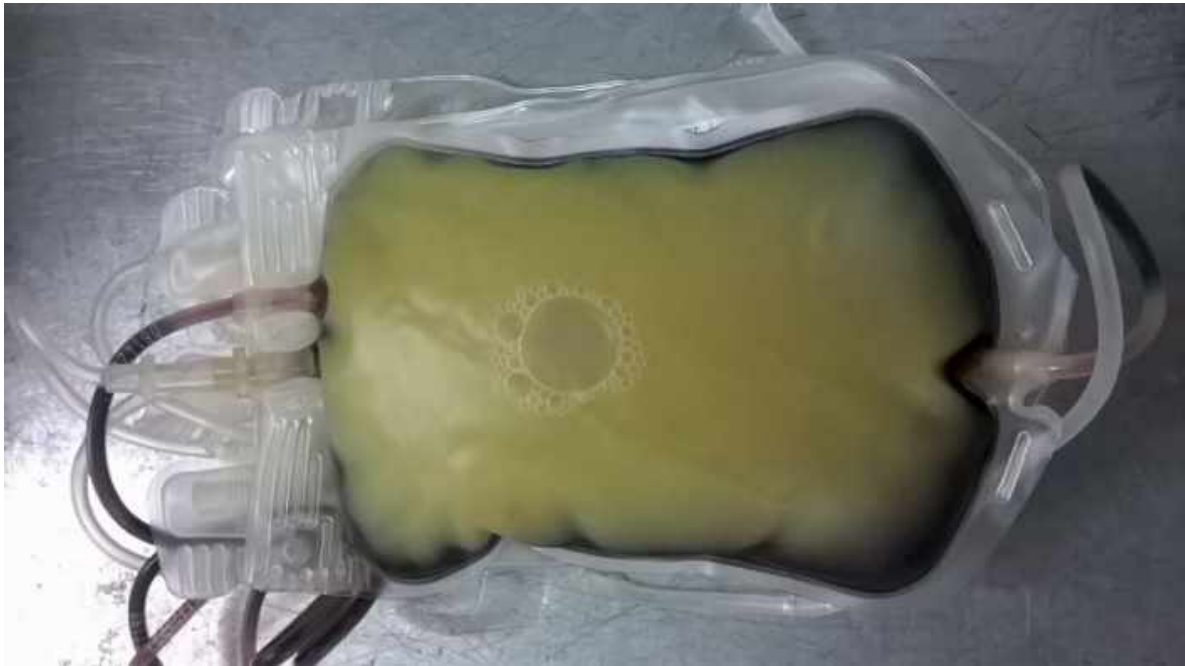Para o sangue total coletado, no momento do recebimento pelo setor de processamento, as unidades devem ser inspecionadas quanto aos seguintes critérios:

- Integridade física da unidade (bolsa, tubos de coleta e bolsa de transferência).
- Integridade e identificação correta das etiquetas.
- Presença de coágulos.
- Presença de partículas.
- Presença de corpo estranho.
- Presença de hemólise.
- Presença de lipemia (Figuras 1 e 2).

A presença de coágulos, partículas estranhas, vazamento e hemólise significativa, inviabiliza o uso do sangue total para preparo de componentes sanguíneos. Na ocorrência, a bolsa de sangue total deverá ser descartada, as causas devem ser investigadas e as ações corretivas deverão ser elaboradas, se aplicável.

Na presença de partículas os hemocomponentes produzidos a partir da mesma doação devem ser rastreados, analisados e mesmo que não tenham partículas, preventivamente, devem ser descartados.

Figura 1 – Presença de lipemia em bolsa de sangue total



Fonte: Fundação Hemope.

Figura 2 – Presença de lipemia intensa em bolsa de sangue total, aspecto após centrifugação



Fonte: Fundação Hemope.

3.2 Componentes Eritrocitários

Componentes eritrocitários, definidos também como concentrado de hemácias (CH), são unidades contendo glóbulos vermelhos suspensos em uma pequena quantidade de plasma e de solução aditiva. Podem ser obtidos a partir de sangue total ou coletados por aférese e submetidos ou não a modificações.

Após o preparo de CH, as unidades devem ser inspecionadas em relação aos seguintes critérios:

- Integridade física da unidade (bolsa, tubos de coleta e bolsa de transferência).
- Selagem e integridade do tubo de coleta e transferência.
- Integridade e identificação correta das etiquetas (dupla conferência).
- Presença de coágulos.
- Presença de material particulado.
- Presença de corpo estranho.
- Presença de hemólise.
- Presença de lipemia.
- Alteração na coloração.

Existem várias condições que podem alterar a aparência de unidades de concentrado de hemácias, as quais encontram-se descritas a seguir.

3.2.1 *Material particulado*

Material particulado consiste em diversos elementos do sangue que são formados durante a rotina de coleta, processamento e armazenamento. Esse material pode ser constituído de hemácias, plaquetas, leucócitos, fatores de coagulação, proteínas plasmáticas, células teciduais ou gorduras. Estas partículas podem aumentar em quantidade e tamanho durante o armazenamento. Em certas situações os componentes sanguíneos podem ser utilizados, mediante o emprego de filtros de retenção de agregados.

O material particulado pode ser classificado em:

- Agregados celulares.
- Partículas brancas.
- Aglutininas frias.
- Coágulos e fibrinas.

a) Agregados celulares

Agregados celulares podem aparecer como massas brancas ou opacas ou fios esbranquiçados que não se desmancham com suave manipulação. Componentes do sangue que contêm agregados celulares não devem ser transfundidos.

b) Partículas brancas

Constituinte normal do sangue, material não celular, podem dissipar com mudanças de temperatura. Rico em lipídeos, apresentando forma variada, inclusive como manchas achatadas ou filme gorduroso (Figuras 3 e 4). Estas partículas podem aumentar durante o armazenamento. São aceitos para transfusão mediante o uso de equipos transfusionais que garantam a retenção dessas partículas.

A formação de material de partículas brancas visualmente detectáveis em componentes de sangue está associada com:

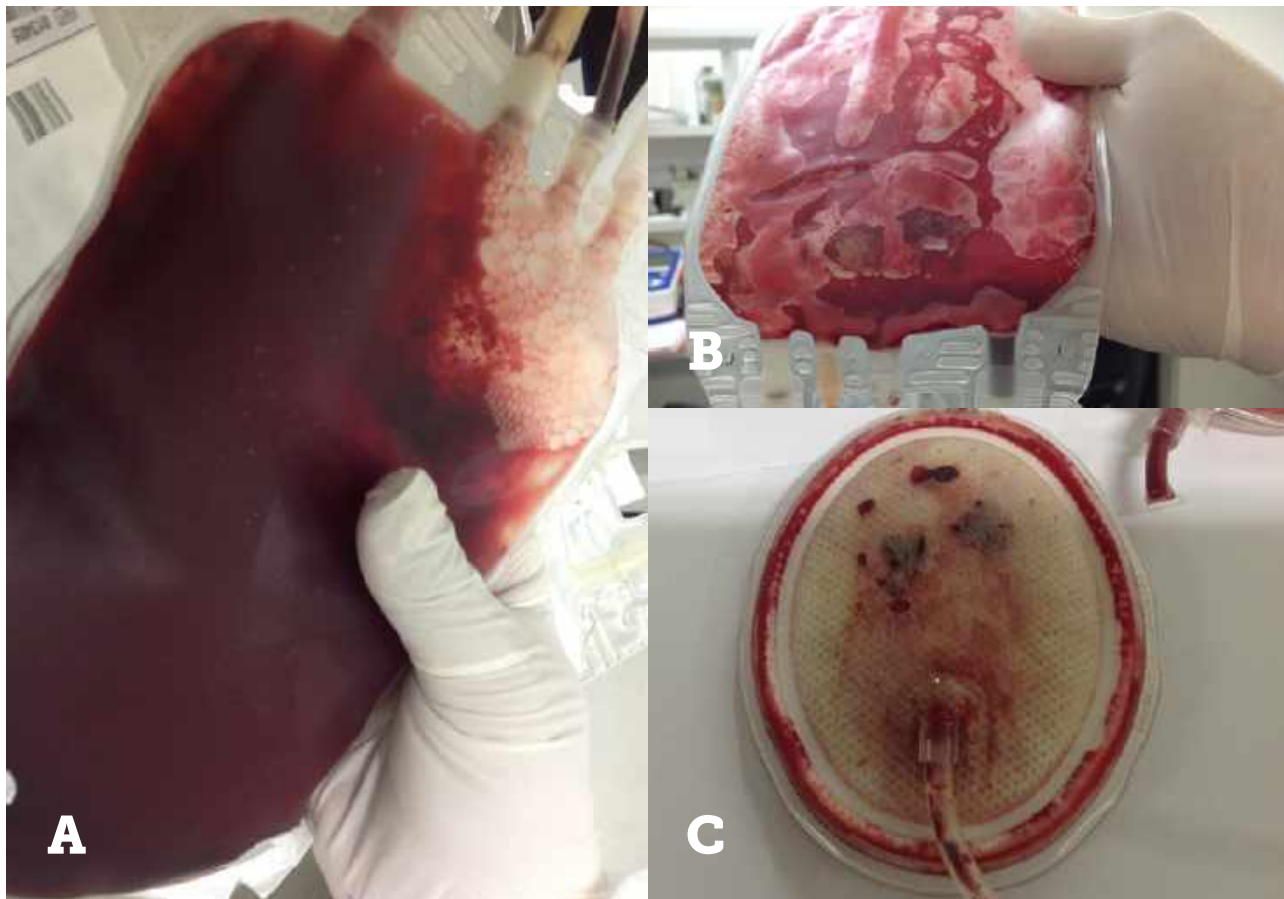- Ausência de redução de leucócitos.
- Uso de forças g mais elevados em centrifugação.
- Podem aparecer ao final do tempo de armazenamento.

Figura 3 – Em A, presença de partículas brancas em bolsa de concentrado de hemácias. Em B, imagem ampliada da foto A



Fonte: Fundação Hemominas.

Figura 4 – Em A, presença de material particulado, com aspecto de massa gordurosa (partículas brancas) em bolsa de concentrado de hemácias (seta). Em B, mesma bolsa após desleucocitação. Em C, material retido no filtro após desleucocitação



Fonte: Hemocentro de Ribeirão Preto.

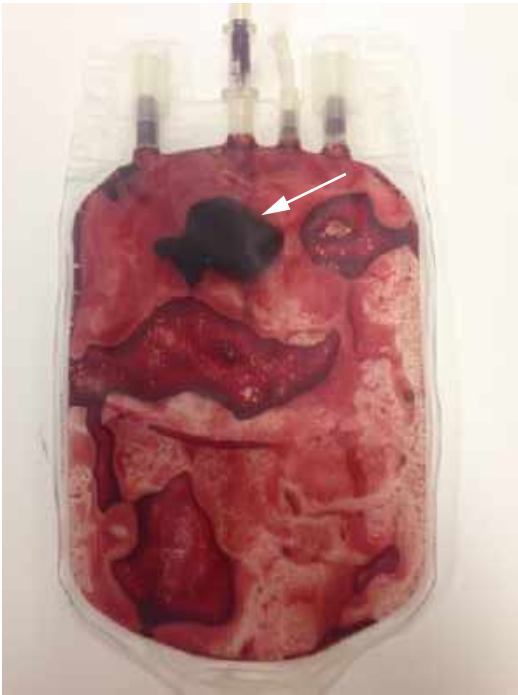c) Aglutininas frias

Aglutininas frias são formadas por grandes massas de células vermelhas que não se desmancham com leve manipulação. Quando fora de refrigeração essa massa se dispersa gradativamente, dando aspecto granular ao concentrado de hemácias. Não são aceitos para uso em transfusão.

d) Coágulos e fibrinas

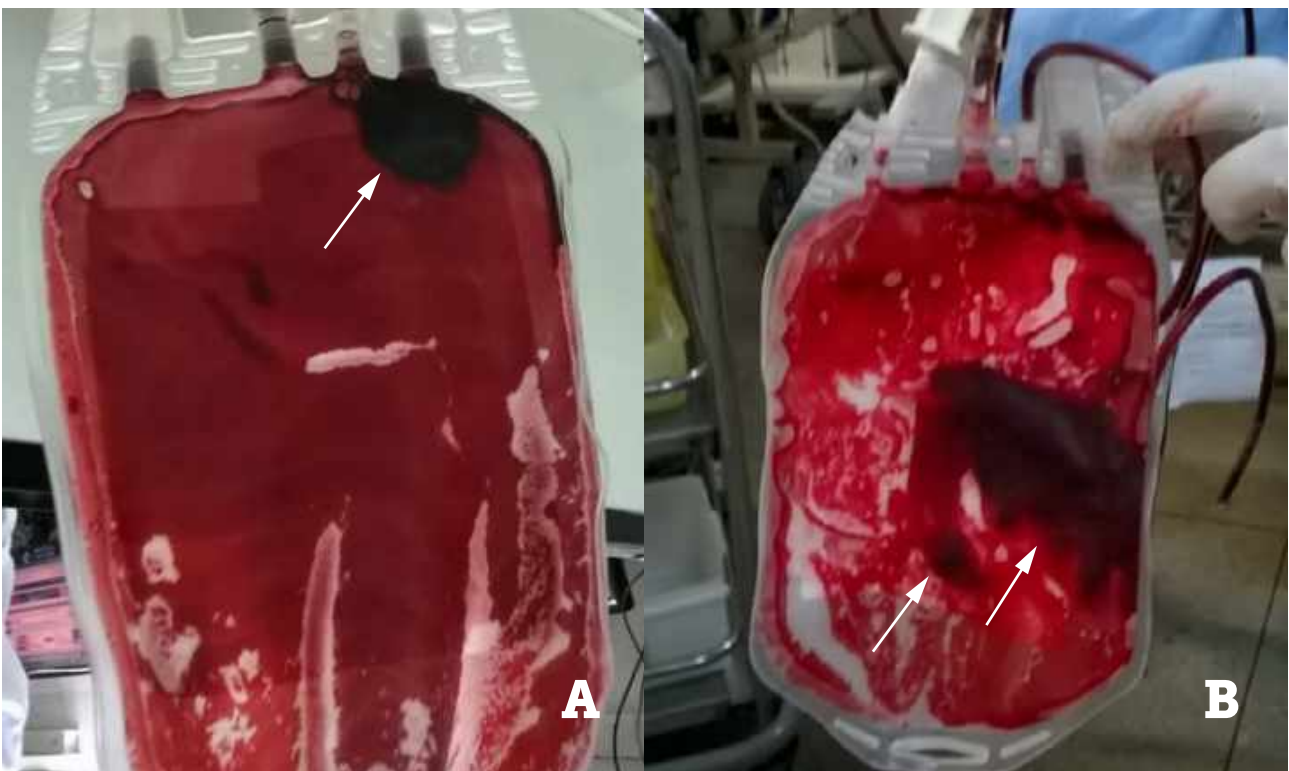Os coágulos aparecem como massas pequenas ou grandes, vermelhas escuras ou quase pretas, que não se dissipam com suave massagem. A presença de coágulos e fibrinas (Figuras 5, 6, 7 e 8) ocorre pela ativação dos processos de coagulação quando a homogeneização do sangue total com o anticoagulante da bolsa é ineficiente. Outra possibilidade é a ativação de coagulação no tubo da bolsa por provável ordenha insuficiente após a coleta do sangue total (coágulo filiforme). A presença de coágulos também pode ser indício de contaminação por microrganismos (ver item “contaminação por microrganismos”).

Figura 5— Presença de coágulo em bolsa de concentrado de hemácias, detectado após desleucocitação, utilizando filtro de bancada



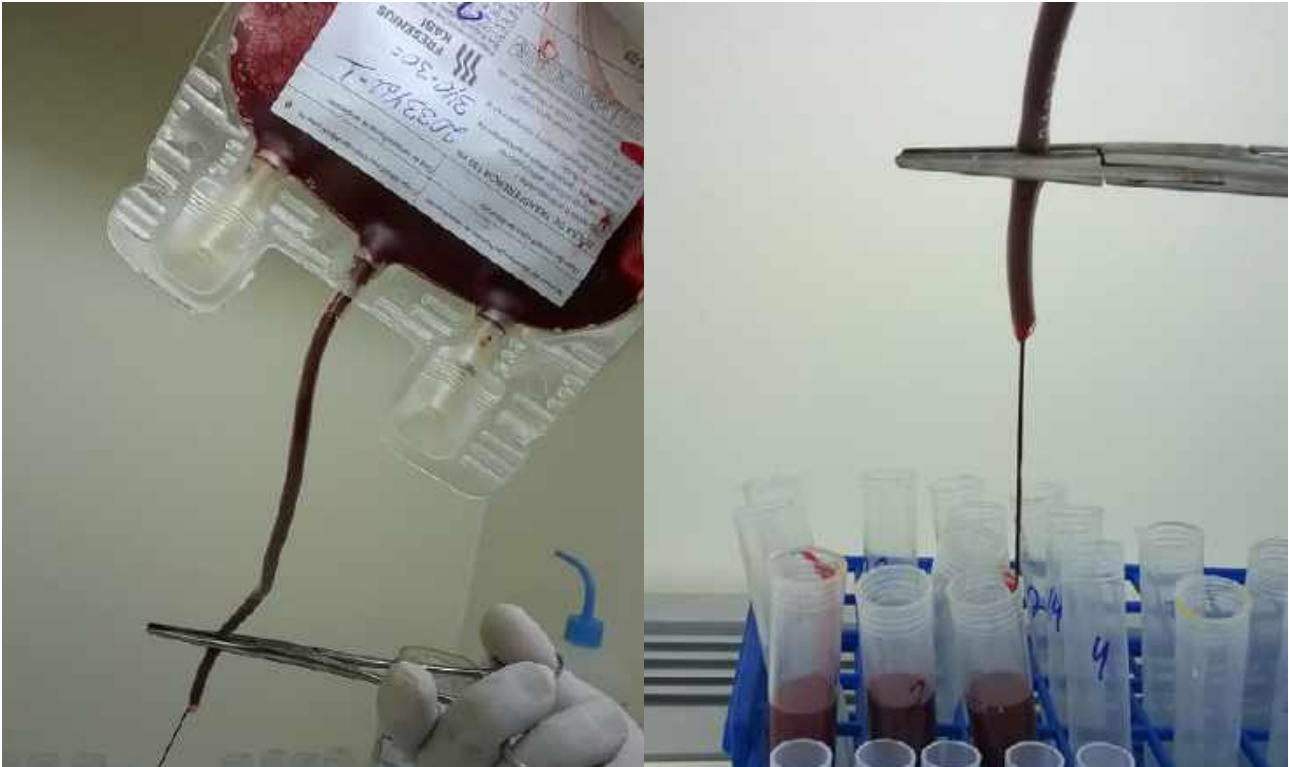Fonte: Hemocentro de Ribeirão Preto.

Figura 6 – Presença de coágulo em bolsas de concentrado de hemácias. Na figura A, coágulo detectado após transferência do CH, utilizando conexão estéril e bolsa de transferência. Enquanto, na figura B, coágulo detectado após transfusão do CH



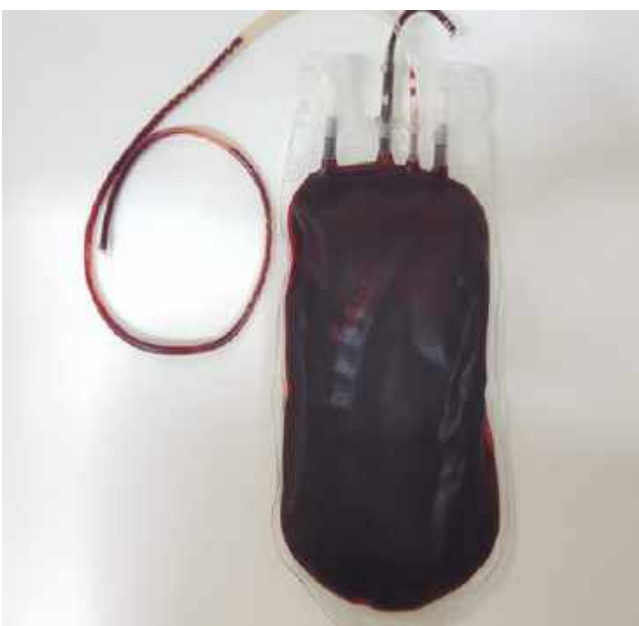Fonte: Fundação HEMOPE

Figura 7 – Presença de coágulo filiforme em concentrado de hemácias, detectado no momento de coleta de amostra do segmento da bolsa de CH (coagulação no tubo da bolsa por provável ordenha insuficiente após a coleta do sangue total)



Fonte: Fundação Hemope.

Figura 8 – Presença de coágulo filiforme no segmento da bolsa do concentrado de hemácias (coagulação no tubo da bolsa por provável ordenha insuficiente após a coleta do sangue total)

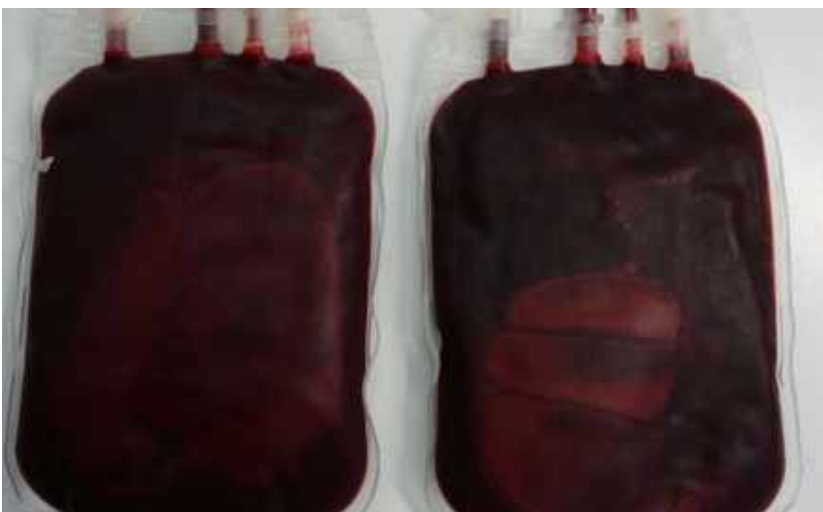

Fonte: Hemocentro de Ribeirão Preto.

3.2.2 Alteração na coloração

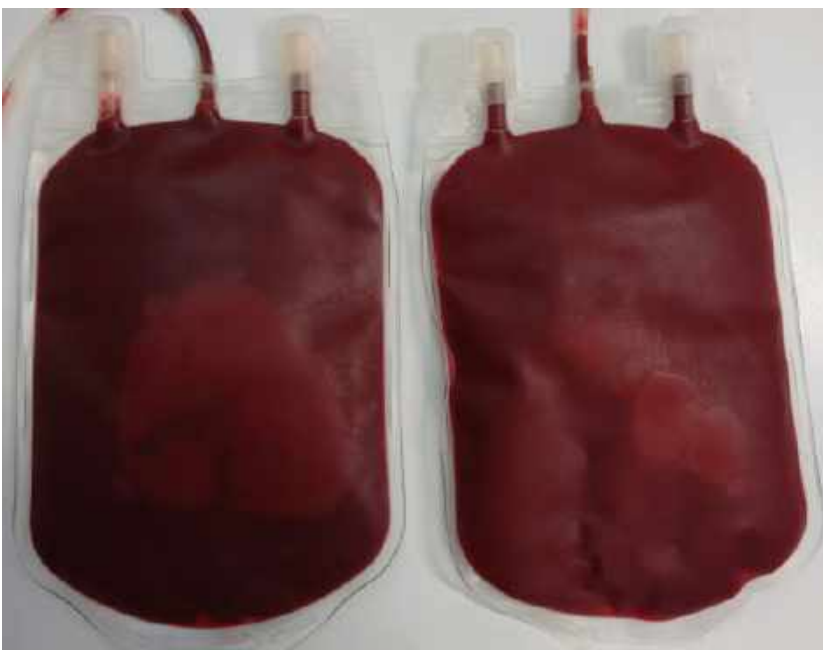Para os CHs uma variação normal observada é a cor do produto, que pode ocorrer em função do nível do hematócrito do doador, do tempo de conservação, do tipo de anticoagulante e da solução aditiva de conservação utilizados. Nas Figuras 9 e 10, pode-se observar essa variação de cor em função do tempo de estocagem e do tipo de anticoagulantes, e das soluções aditivas utilizadas, respectivamente.

Figura 9 – Concentrados de hemácias com aspecto normal, ao final da validade. Duas bolsas de CH em solução anticoagulante preservativa CPDA-1 (dia 35 de armazenamento)



Fonte: Fundação Hemominas.

Figura 10 – Concentrados de hemácias com aspecto normal, ao final da validade. Duas bolsas de CH em solução CPD/SAG-Manitol (dia 42 de armazenamento)



Fonte: Fundação Hemominas.

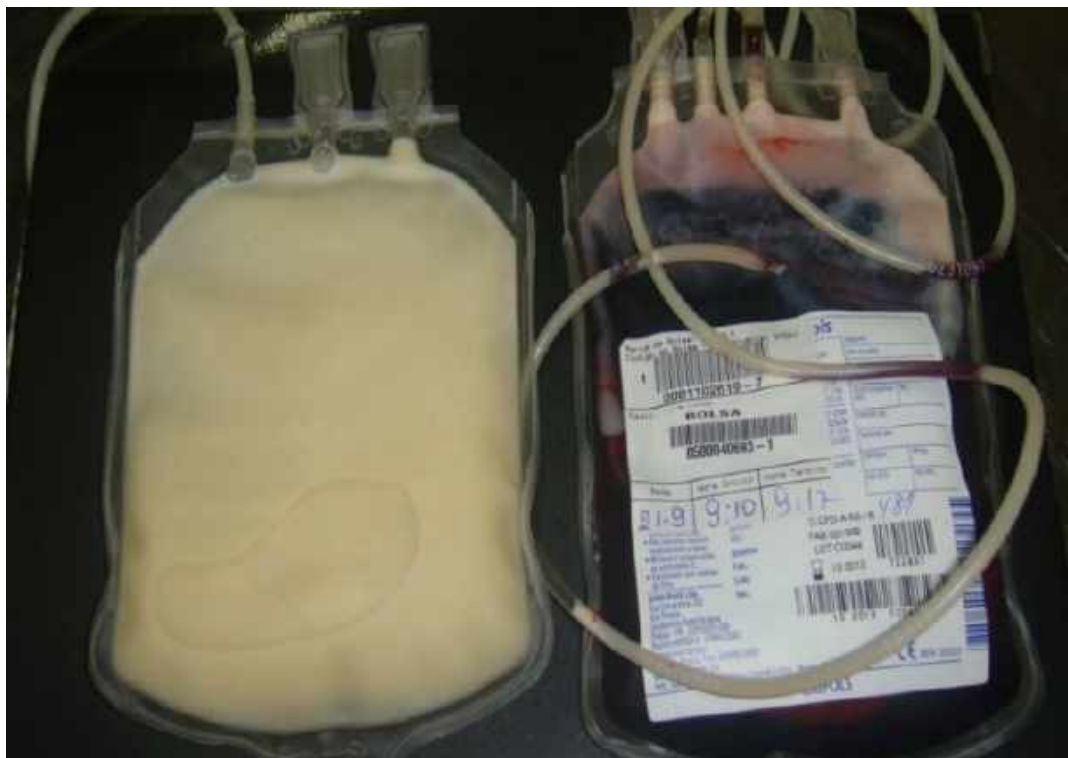3.2.3 Lipemia

A lipemia é uma opacidade de aspecto leitoso, ocasionado pela presença de lipídeos no sobrenadante do concentrado de hemácias (Figuras 11 e 12). Na presença de lipemia os concentrados de hemácias podem apresentar uma tonalidade mais clara, um aumento da opacidade, dando aspecto de “milk-shake de morango”. A lipemia não afeta a segurança de um produto, mas pode interferir com a capacidade de realizar testes laboratoriais nas amostras de doadores para triagem de infecções transmissíveis pelo sangue. O nível aceitável para a lipemia é definido a partir dos requisitos permitidos nos métodos de ensaio utilizados para as amostras. Portanto, quando a lipemia é excessiva e interfere nos testes laboratoriais, todos os componentes devem ser descartados.

As causas de lipemia em componentes sanguíneos estão relacionadas às condições dos doadores, e podem ocorrer devido a:

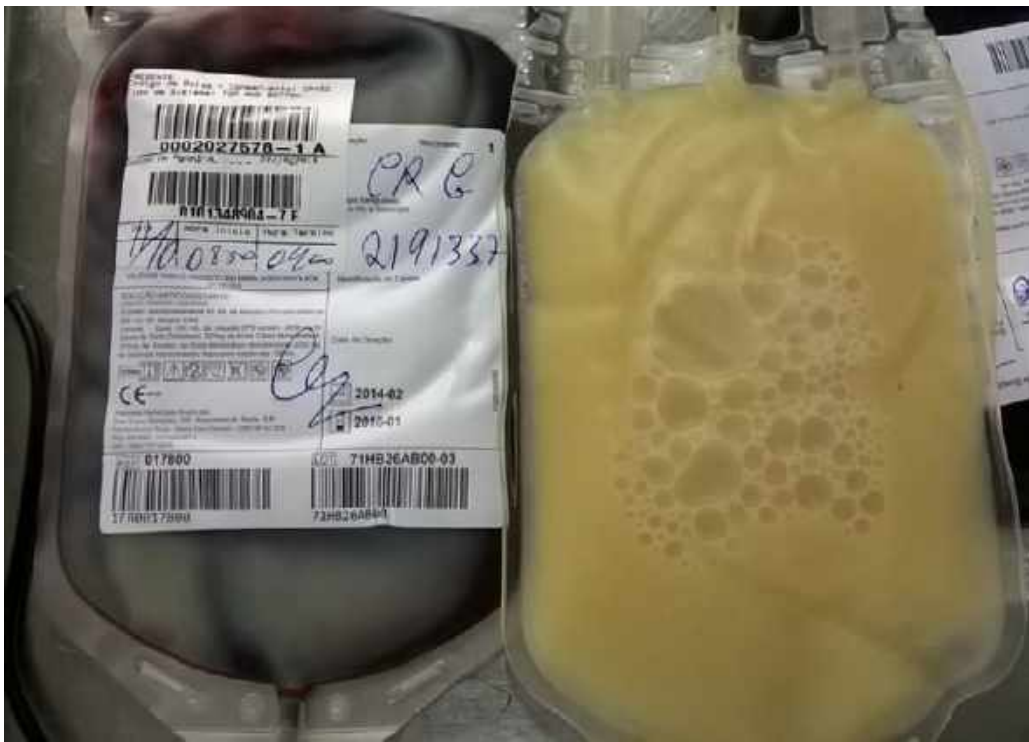- Ingestão de alimentos gordurosos antes da doação de sangue.
- Doenças crônicas, como dislipemias e hipercolesterolemia.

Figura 11 – Presença de lipemia em bolsas de plasma (esquerda) e concentrado de hemácias (direita)



Fonte: Hemosc.

Figura 12 – Presença de lipemia em bolsas de concentrado de hemácias (esquerda) e plasma (direita)

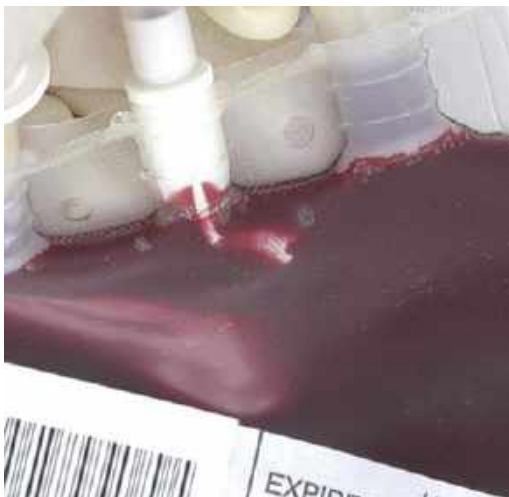

Fonte: Fundação Hemope.

3.2.4 Presença de corpo estranho

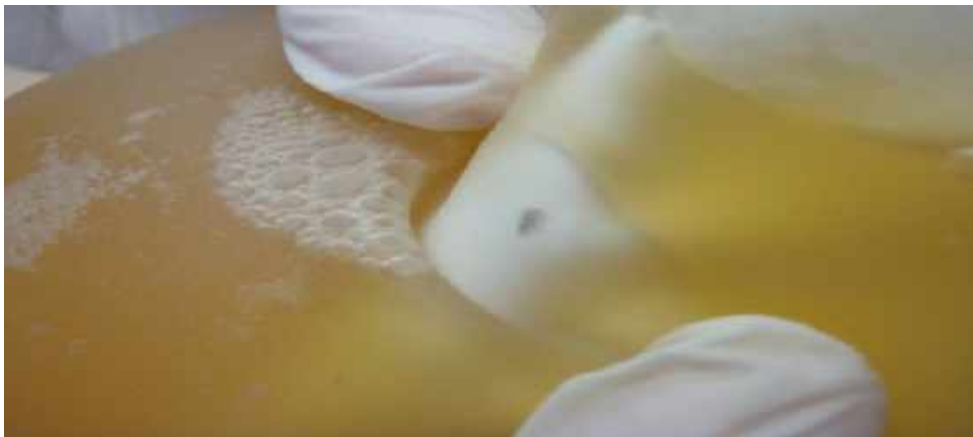A presença de corpo estranho na bolsa (Figuras 13 e 14) pode ocorrer por inadequações nos processos de fabricação da bolsa plástica para coleta do sangue.

Figura 13 – Presença de corpo estranho em bolsa de concentrado de hemácias



Fonte: Visual Inspection Reference Guide – American Red Cross.

Figura 14 – Presença de corpo estranho em sobrenadante de plasma



Fonte: Hemosc.

Na presença de partículas os hemocomponentes produzidos a partir da mesma doação devem ser rastreados, analisados e mesmo que não tenham partículas, preventivamente, devem ser descartados.

3.2.5 Hemólise

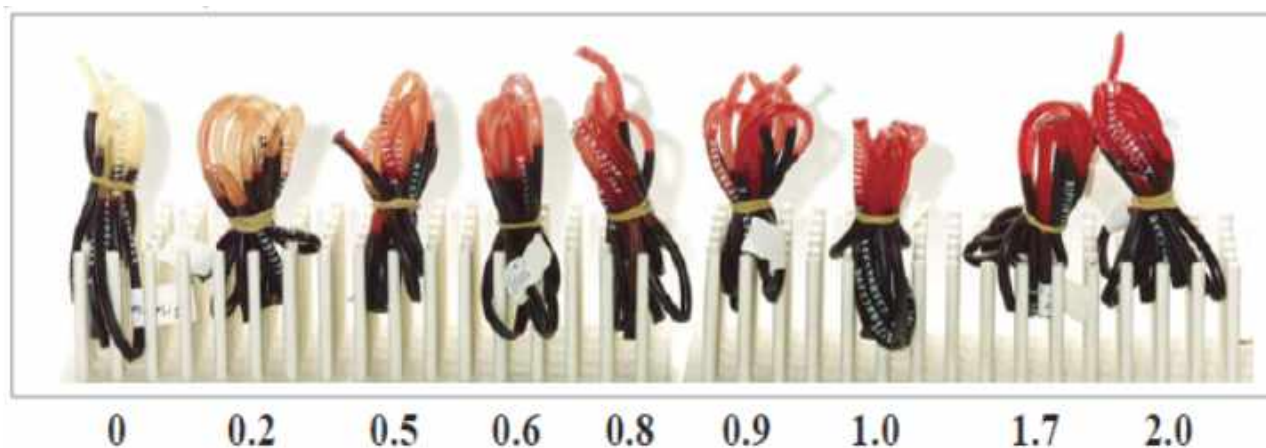
Hemólise é o rompimento das hemácias com conseqüente liberação de hemoglobina (proteína pigmentada dos glóbulos vermelhos). A hemoglobina livre pode alterar a cor do sobrenadante, e dependendo da extensão da hemólise variará de um tom rosa claro ao vermelho escuro, quase púrpura (Figuras 15 e 16). Em condições normais, nos concentrados de hemácias, a hemólise aumenta durante o armazenamento. Deve-se analisar o sobrenadante do concentrado de hemácias para avaliar visualmente a presença de hemólise excessiva. Para confirmar se a hemólise está em níveis aceitáveis ou inaceitáveis, é necessário realizar a determinação do grau de hemólise por meio de dosagens laboratoriais. O grau de hemólise é aceitável no valor menor que 0,8% na data do vencimento. Há várias causas de hemólise, por exemplo:

- Temperaturas extremas.
- Centrifugação excessiva.
- Ordenha traumática dos segmentos.
- Aquecimento no momento da selagem.
- Manipulação incorreta.
- Adição de soluções incompatíveis com o hemocomponente.
- Contaminação por microrganismos.
- Quebra inadequada dos lacres.
- Irradiação.

Hemólise causada por contaminação por microrganismos resulta em cor púrpura escura

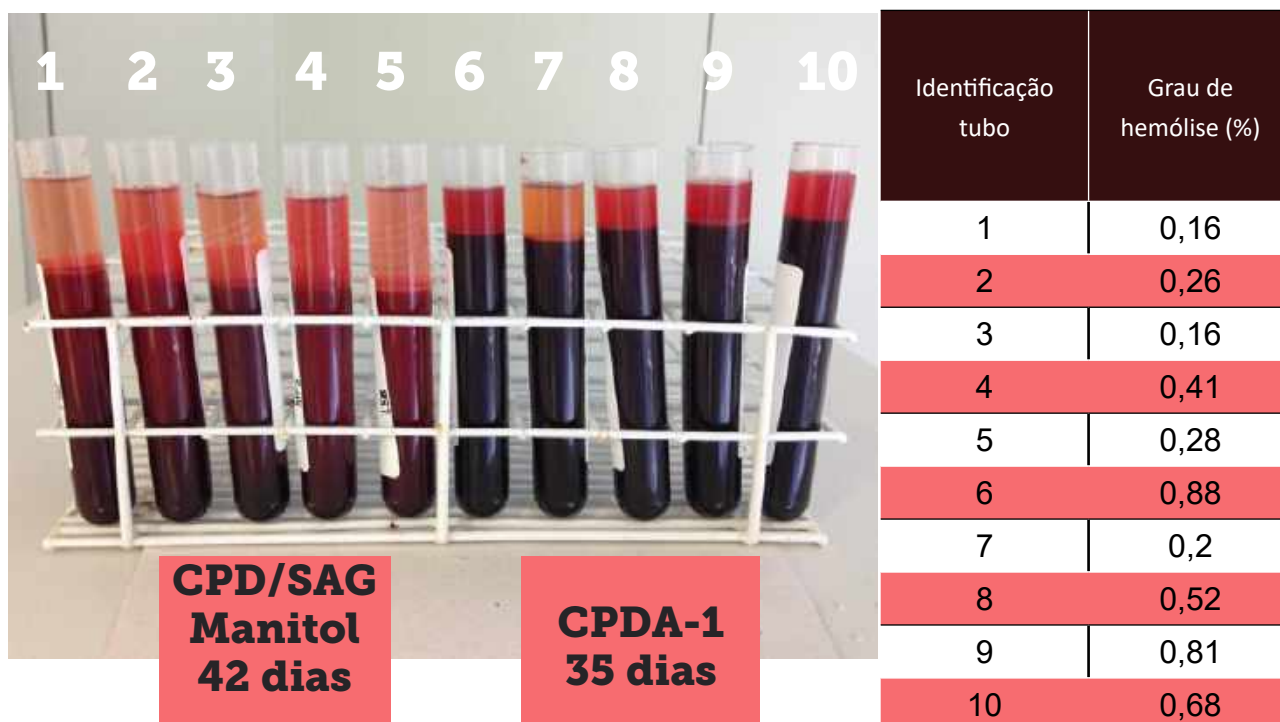
(ver item “contaminação por microrganismos”). Deve-se verificar o sobrenadante para análise da hemólise.

Figura 15 – Correlação entre inspeção visual do segmento e o grau de hemólise em concentrados de hemácias – Grau de hemólise (%). ATENÇÃO: esta escala é apenas ilustrativa e não deve ser utilizada como diagnóstico, pois não substitui o teste de hemólise quantitativo



Fonte: Visual Inspection Reference Guide – American Red Cross, 2006.

Figura 16 – Correlação entre inspeção visual e o grau de hemólise em concentrados de hemácias. Avaliação de coloração do sobrenadante de amostras coletadas de concentrados de hemácias no último dia de validade. ATENÇÃO: estas fotos são apenas ilustrativas e não devem ser utilizadas como diagnóstico, pois não substituem o teste de hemólise quantitativo



Fonte: Fundação Hemominas. Foto cedida por Gabriela Coelho de Rezende.

3.2.6 Contaminação por microrganismos

A contaminação dos componentes sanguíneos por microrganismos ocorre pela presença de bactérias e/ou fungos no sangue. As doações devem ser coletadas e processadas em sistema fechado para manter condições assépticas dos componentes sanguíneos. Componentes sanguíneos contaminados por microrganismos não são aceitos para transfusão. Essa contaminação pode estar relacionada com o doador ou processos de manipulação das bolsas durante o processamento, o armazenamento e o transporte.

A contaminação dos componentes eritrocitários geralmente não apresenta alterações visíveis, mas, ocasionalmente, pode ser detectada:

- Coloração escura, quase negra, neste caso os microrganismos podem consumir oxigênio, alterando a coloração do concentrado de hemácias, que pode variar de roxo escuro ao preto.
- Presença de gás resultando em bolhas de ar excessivas e incomuns.
- Presença de coágulos e fibrinas, resultante da ativação da coagulação por alguns microrganismos.
- Aumento da opacidade.
- Presença de hemólise, ocasionando alterações de cor do sobrenadante, do rosa ao vermelho brilhante.

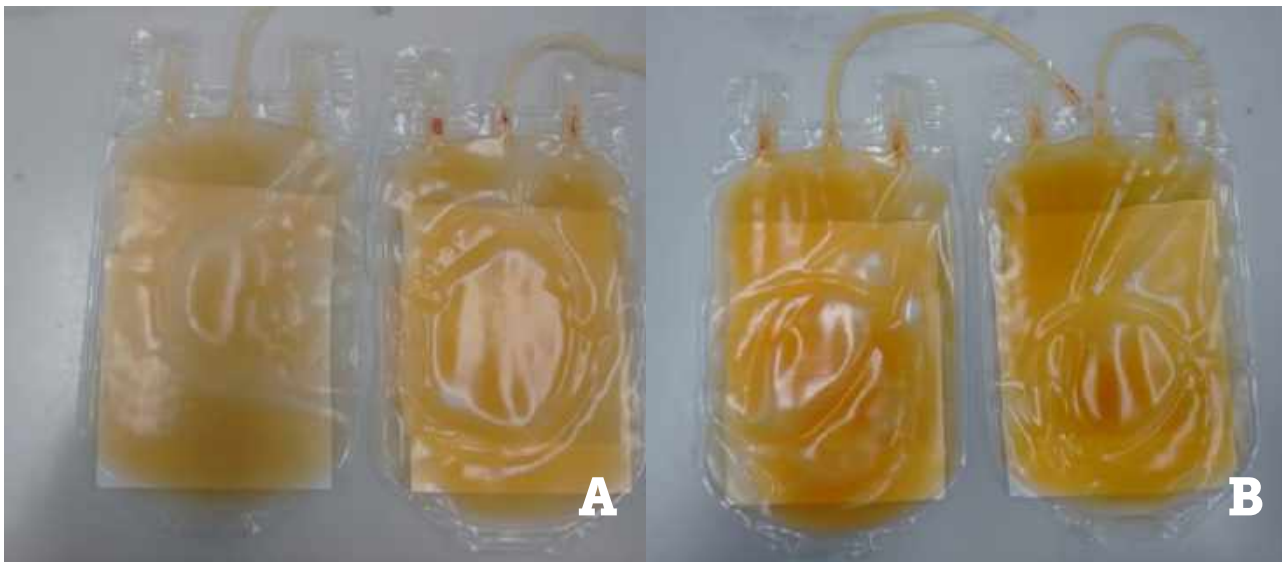
Quando a contaminação por microrganismos é identificada, deve ser realizada a rastreabilidade de todos os componentes sanguíneos produzidos a partir de uma mesma doação e a investigação das possíveis causas. Os componentes sanguíneos originados da mesma doação devem ser descartados.

3.3 Componentes Plaquetários

São constituídos por uma suspensão de plaquetas em plasma, obtidos por aférese ou a partir do sangue total (unidade randômica/individual ou em pool).

Devido às variações na concentração celular, os componentes plaquetários (CP) podem ter maior ou menor opacidade, com variação de cor entre tons de bege a amarelo (Figuras 17, 18, 19 e 20). Se houver células vermelhas residuais, a cor poderá variar de salmão a vermelho (Figuras 21 e 22). O aspecto perolado, conhecido como *swirling*, representa a concentração de plaquetas em formato discoide, morfologia habitual das plaquetas viáveis. Além das plaquetas suspensas no plasma e as hemácias, os componentes plaquetários podem conter quantidades variáveis de outros pequenos agregados. Porém, as unidades com agregados plaquetários grosseiramente visíveis não devem ser usadas em transfusão.

Figura 17 – Concentrados de plaquetas randômicos com aspecto visual normal. Na figura A, duas bolsas de CP em solução anticoagulante preservativa CPD, preparadas pela metodologia da camada leucoplaquetária. Na figura B, duas bolsas de CP em solução CPDA-1, preparadas pela metodologia do plasma rico em plaquetas



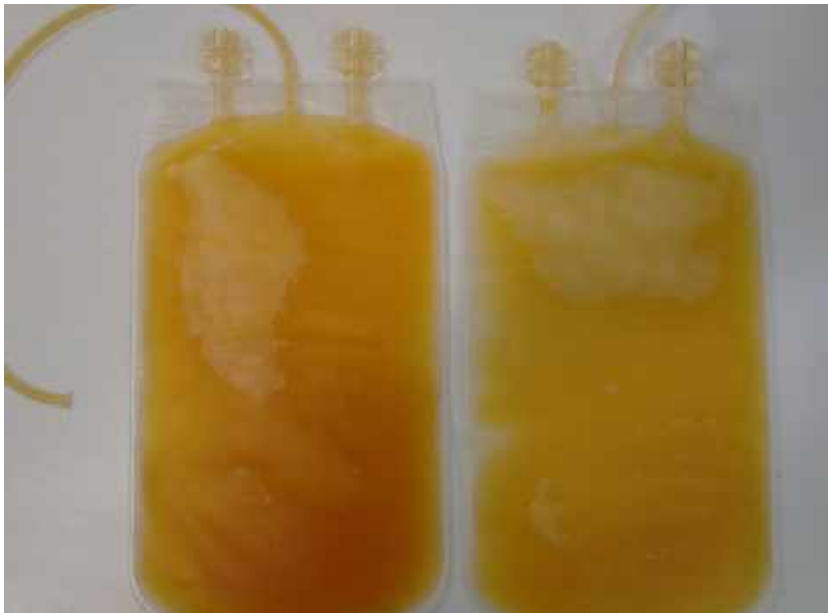
Fonte: Fundação Hemominas.

Figura 18 – Concentrado de plaquetas (CP) randômico com aspecto visual normal, demonstrando botão plaquetário formado logo após o preparo pela metodologia do plasma rico em plaquetas



Fonte: Hemocentro de Ribeirão Preto.

Figura 19 – Duas bolsas *pool* de concentrados de plaquetas com aspecto visual normal em solução anticoagulante preservativa CPD, preparadas pela metodologia de *pool* da camada leucoplaquetária



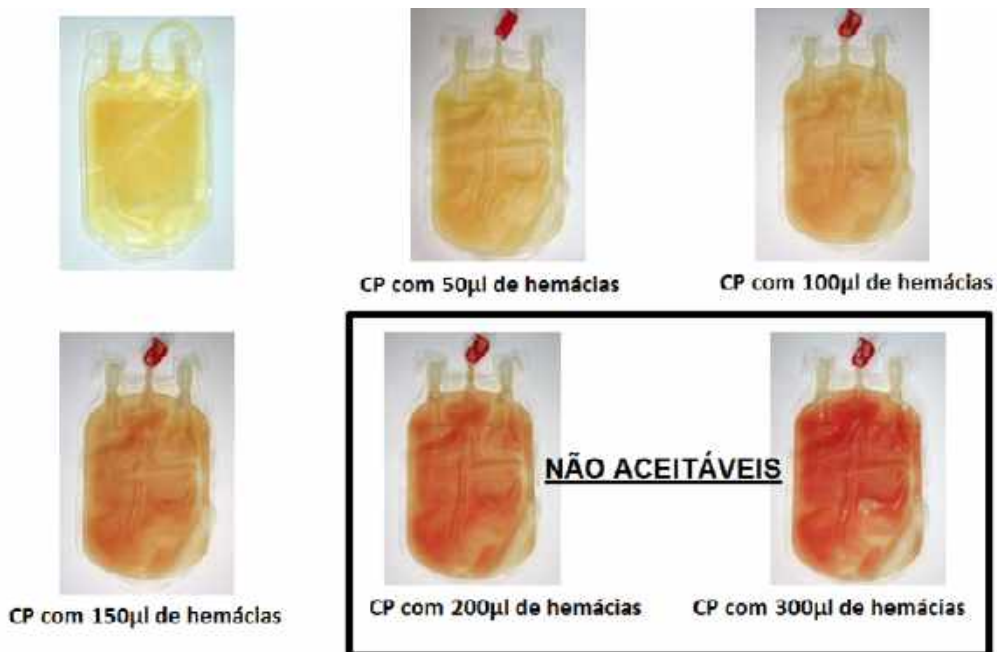
Fonte: Fundação Hemominas.

Figura 20 – Duas bolsas de concentrados de plaquetas coletadas por aférese com aspecto visual normal, em solução anticoagulante preservativa ACD



Fonte: Fundação Hemominas.

Figura 21 – Padrão visual adotado para avaliação de contaminação por hemácias em bolsas de concentrado de plaquetas (CP), na Fundação Hemominas. Bolsas de CP com coloração semelhante ou mais avermelhada que o apresentado no aspecto da foto de CP com 200 microlitros de hemácias são descartadas



Fonte: Fundação Hemominas.

Figura 22 – Padrão visual adotado para avaliação de contaminação por hemácias em bolsas de concentrado de plaquetas, no Hemocentro de Ribeirão Preto



Fonte: Hemocentro de Ribeirão Preto.

Após o preparo, as unidades de concentrado de plaquetas (CP) devem ser inspecionadas nos seguintes quesitos:

- Integridade física da unidade (bolsa e tubos de transferência).
- Selagem do tubo de transferência.
- Integridade e identificação correta das etiquetas (dupla conferência).
- Presença de material particulado:
 - presença de fibrina;
 - presença de agregados/grumos.
- Presença de corpo estranho.
- Alterações na coloração.
- Presença de lipemia.
- Icterícia.
- Contaminação por hemácias.
- Contaminação por microrganismo.
- Presença de *swirling*.

A seguir serão apresentados os requisitos de inspeção específicos do concentrado de plaquetas.

3.3.1 Contaminação por hemácias

A presença de hemácias no concentrado de plaquetas determina uma coloração avermelhada, que pode variar de rosa claro a vermelho intenso, de acordo com o grau de contaminação. Ao longo do armazenamento os eritrócitos contaminantes podem modificar o aspecto deste componente sanguíneo, tornando-o mais escuro, com tonalidade amarronzada.

A contaminação dos concentrados de plaquetas por glóbulos vermelhos ocorre durante a coleta por aférese ou na etapa de processamento do sangue total para preparo de hemocomponentes. No caso do CP obtido a partir do sangue total, a contaminação por hemácias geralmente ocorre devido à separação ineficaz das células vermelhas do plasma, na primeira fase da metodologia do plasma rico em plaquetas.

A legislação brasileira não define padrão de aceitabilidade para contaminação de hemácias em componentes plaquetários. Já na América do Norte (Standards AABB – 30th ed – 5.15.5; AABB/ABHH: Padrões para Bancos de Sangue ou Serviços de Transfusão, 4a ed – 5.15.5) são sugeridos testes de compatibilidade quando as plaquetas obtidas por aférese contêm mais do que dois mililitros de hemácias (2 mL de hemácias). Entretanto, essa concentração determina uma coloração extremamente avermelhada no componente plaquetário, que geralmente não é aceitável pelos serviços de hemoterapia brasileiros (Figuras 23 e 24). Dessa forma, os concentrados de plaquetas normalmente são descartados com critérios visuais mais rígidos nos serviços brasileiros do que este limite relatado pela AABB.

Nas Figuras 21 e 22, são apresentados dois exemplos de padrão visual que foram definidos em serviços de hemoterapia brasileiros, ambos com critérios mais rígidos do que esta proposta da AABB.

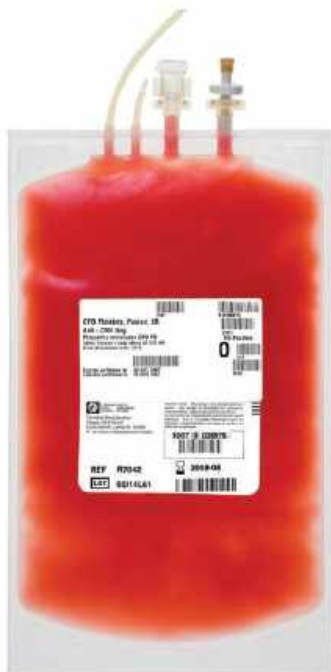No exemplo da Figura 21, observa-se que, na Fundação Hemominas, foi padronizado como NÃO ACEITÁVEL uma coloração avermelhada de CP na mesma intensidade ou superior àquela apresentada na foto de CP com 200 microlitros de hemácias (0,2 mL de hemácias). Dessa forma, na análise visual são descartadas as bolsas de CP com aspecto avermelhado semelhante ou mais intenso que estas apresentadas. A coloração avermelhada demonstrada na foto de CP com 200 microlitros de eritrócitos corresponde a aproximadamente 1,0 mililitro de hemácias em uma bolsa de plaquetaférese. Ou seja, o critério adotado por esta instituição é mais rígido do que aquele limite proposto pela AABB.

Figura 23 – Aspecto visual de concentrado de plaquetas obtido por aférese contaminado por 2 mL de hemácias. AABB recomenda a realização de teste de compatibilidade quando a plaquetaférese contém mais do que 2 mL de eritrócitos



Fonte: Visual Inspection Reference Guide – American Red Cross.

Figura 24 – Contaminação por hemácias (2,15 mL) em pool de plaquetas preparado pela metodologia camada leucoplaquetária. AABB recomenda a realização de teste de compatibilidade quando a plaquetaférese contém mais do que 2 mL de eritrócitos



Fonte: Visual Assessment Guide. Canadian Blood Services, 2009.

3.3.2 Material particulado

Material particulado pode aparecer como massas opacas ou brancas que podem ou não se dissipar com suave manipulação. Ao contrário de objetos estranhos, o material particulado pode ser o resultado da rotina normal de coleta do sangue, produção e armazenamento do componente sanguíneo. Geralmente é constituído por plaquetas, glóbulos brancos e vermelhos do sangue, e, em alguns casos, fibrina, células teciduais e lipídios. Estas partículas podem aumentar durante o armazenamento. Em certas situações os componentes sanguíneos podem ser utilizados, mediante o emprego de equipos transfusionais que garantam retenção de agregados.

Existem várias categorias de material particulado em concentrados plaquetários:

a) Coágulos e filamentos de fibrina

Coágulos e filamentos de fibrina resultam da ativação do processo de coagulação e podem ser uma mistura de proteínas (incluindo fibrina) e plaquetas. A contaminação por microrganismos podem ser a causa de coágulos e fibrinas (Figuras 25 e 26). Esta categoria de material particulado não se dissipa com suave manipulação.

Concentrados de plaquetas contendo coágulos e filamentos de fibrina não devem ser transfundidos.

Figura 25 – Fibrina em concentrado de plaquetas randômico, secundária a contaminação bacteriana (identificada como *Serratia marcescens*)



Fonte: Fundação Hemominas.

Figura 26 – Presença de fibrina em concentrado de plaquetas obtidas do sangue total, secundária a contaminação bacteriana (Identificada como *Serratia marcescens*)



Fonte: Hemocentro de Ribeirão Preto.

b) Agregados celulares

Agregados, que são células intactas ou debris celulares aprisionados em filamentos de fibrina, podem ocorrer durante procedimentos de preparo ou armazenamento formando pequenas massas. Podem também originar massas maiores compactas ou grumos. Têm aparência de pequenas massas esbranquiçadas, algumas semelhantes a placas de cera.

Geralmente, os agregados são secundários a ativação plaquetária e podem ser reversíveis ou irreversíveis. Podem ocorrer nas seguintes condições:

- Estocagem inadequada (repouso, temperatura, agitação).
- Contaminação por microrganismos.
- Traumas mecânicos.

Concentrados de plaquetas com agregados ou grumos grosseiros, que não se dissipam com manipulação suave, não devem ser transfundidos (Figuras 27 e 28).

Figura 27 – Presença de agregados em bolsa de concentrado de plaquetas



Fonte: Hemocentro de Ribeirão Preto.

Figura 28 – Presença de agregados em uma bolsa de concentrado de plaquetas



Fonte: Hemocentro de Ribeirão Preto.

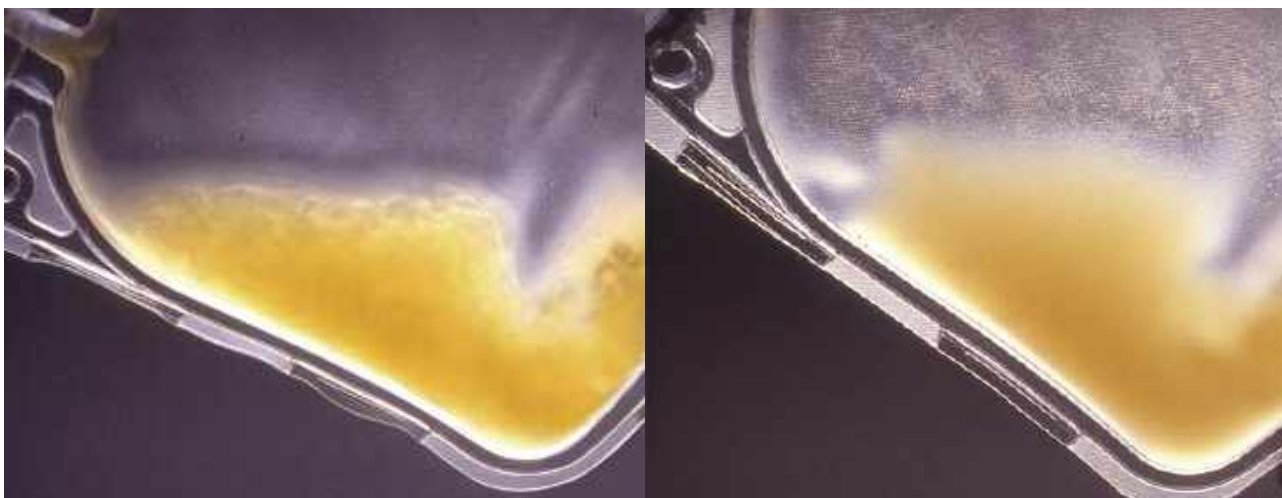
3.3.3 Presença de swirling

Swirling do inglês, turbilhão, redemoinho. É um método simples de controle de qualidade para identificar a mudança no formato discoide das plaquetas e que pode ser classificado como positivo ou negativo, presente ou ausente ou em graus definidos por cada serviço.

Quando um concentrado de plaquetas é movimentado contra uma fonte de luz, as plaquetas em formato discoide refletem essa luz de forma heterogênea, permitindo a visualização de nuvens peroladas semelhantes a um redemoinho (Figuras 29 e 30).

A ausência de *swirling* em concentrados de plaquetas é motivo para descarte destes componentes sanguíneos, que não devem ser aceitos para transfusão.

Figura 29 – Comparação entre bolsa de concentrado de plaquetas com *swirling* presente (Figura A) e com *swirling* ausente (Figura B)



Fonte: Visual Inspection Reference Guide – American Red Cross.

Figura 30 – Bolsa de concentrado de plaquetas por aférese com *swirling* presente



Fonte: Hemocentro de Ribeirão Preto.

3.3.4 Alterações na coloração

Geralmente, o concentrado de plaquetas é claro, podendo chegar a semiopaco, variando de amarelo pálido a escuro e/ou ligeiramente esverdeado. Existe uma variedade de fatores do doador que alteram a cor das unidades de concentrados de plaquetas. Estes podem ocorrer devido a condições metabólicas (defeito no metabolismo do cobre), medicamentos ou grandes doses de vitaminas ingeridas pelo doador. A presença de contaminação por células vermelhas e contaminação

por microrganismos também podem ser causas de mudança na coloração, conforme apresentados em tópicos anteriores.

Alguns exemplos de alterações de coloração de concentrados de plaquetas são:

1. Coloração de amarelo brilhante ao castanho esverdeado (ictérico).
2. Verde claro: ocorre pelo uso de pílula anticoncepcional oral. É aceitável para transfusão.
3. Verde escuro: ocorre pelo uso de medicamentos ou causa desconhecida. Não é aceitável para transfusão.
4. Laranja brilhante: ocorre pela presença de grande quantidade de vitamina A. É aceitável para transfusão.

3.3.5 Lipemia

Lipemia pode resultar em uma aparência branca “leitosa” no concentrado de plaquetas (Figura 31). Ela ocorre pela presença de partículas de lípidos no sangue. A lipemia não afeta a segurança de um produto, mas pode interferir com a capacidade de realizar testes laboratoriais nas amostras de doadores para triagem de doenças infecciosas. O nível aceitável para a lipemia é definido a partir dos requisitos permitidos nos métodos de ensaio utilizados para as amostras. Portanto, quando a lipemia é excessiva e interfere nos testes laboratoriais, todos os componentes devem ser descartados.

As causas de lipemia em componentes sanguíneos estão relacionadas às condições dos doadores, e podem ocorrer devido a:

- Ingestão de alimentos gordurosos antes da doação de sangue.
- Doenças crônicas, como dislipidemias, hipercolesterolemia.

Figura 31 – Lipemia em bolsa de concentrado de plaquetas coletada por aférese



Fonte: Fundação Hemope.

3.3.6 Coloração icterica

Consiste na coloração do concentrado de plaquetas, variando de amarelo brilhante a marrom. A presença da coloração icterica pode ser devido ao alto conteúdo de bilirrubina no sangue. Doadores com ictericia normalmente não são elegíveis para doar sangue. É aceitável para transfusão até que não interfira nos testes laboratoriais das amostras.

As causas de ictericia em concentrados plaquetários podem estar relacionadas a:

- Doenças hepáticas hereditárias (por exemplo, síndrome de Gilbert).
- Cálculos biliares.
- Hemólise.

3.3.7 Contaminação por microrganismos

Normalmente não há mudanças visíveis para o componente, mas, ocasionalmente, pode ser possível detectar:

- Presença de bolhas de ar ou bolsa “estufada” (algumas bactérias produzem grande quantidade de gás, Figura 32).
- Formação de coágulos e fibrinas, secundária à ativação de coagulação por alguns microrganismos (Figura 33).
- Aumento da opacidade.
- Mudança de coloração amarelada para esverdeada.

A contaminação pode estar relacionada ao doador ou ocorrer durante a coleta ou o processamento do componente sanguíneo, como por exemplo:

- Doadores com bacteremia assintomática.
- Contaminantes da pele do doador (antisepsia inadequada da pele antes da punção venosa ou carreamento de microrganismos pelo tampão de pele capturado pela agulha). A legislação brasileira preconiza o uso de bolsas de coleta com desvio do fluxo inicial para diminuir esta ocorrência.
- Perda de esterilidade durante o manuseio ou processamento do componente sanguíneo.

Componentes sanguíneos contaminados por microrganismos (bactérias ou fungos) não são aceitáveis para transfusão.

Quando é identificada a contaminação por microrganismos, deve-se realizar a rastreabilidade e o descarte de todos componentes sanguíneos originados da mesma doação e a avaliação das possíveis causas, com desencadeamento de ações corretivas, podendo incluir avaliação médica do doador da bolsa contaminada com registros no seu histórico de doação e demais que o serviço de hemoterapia julgar necessário.

Figura 32 – Excesso de bolhas e fibrina em concentrado de plaquetas, aspecto secundário à contaminação bacteriana



Fonte: Fundação Pró-Sangue Hemocentro de São Paulo.

Figura 33 – Presença de fibrina em concentrado de plaquetas, aspecto secundário à contaminação bacteriana (Bolsa obtida em contaminação efetuada em uma bolsa de concentrado de plaqueta utilizada para teste para

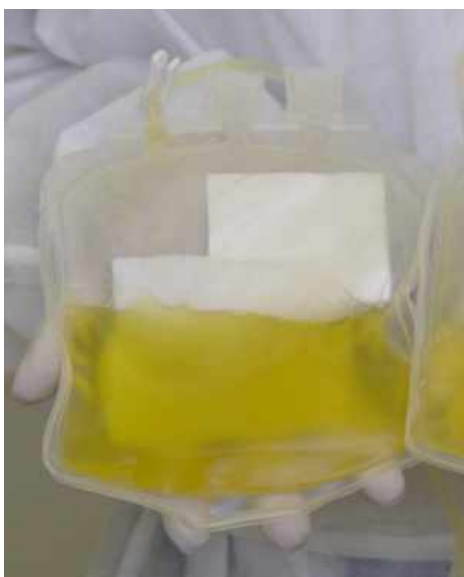


Fonte: Hemocentro de Ribeirão Preto.

3.4 Componentes Plasmáticos / Plasma

De acordo com a legislação vigente são produzidos quatro tipos de plasma: plasma fresco congelado (PFC), plasma fresco congelado em até 24 horas (PFC24), plasma comum (PC) e plasma isento de crioprecipitado (PIC). Independentemente do tipo, todos devem ser inspecionados nos mesmos parâmetros visuais de qualidade (Figura 34).

Figura 34 – Plasma com aspecto visual normal, antes do congelamento



Fonte: Hemocentro de Ribeirão Preto.

Imediatamente após o preparo das unidades de plasmas, devem ser inspecionados os seguintes quesitos:

- Integridade física da unidade (bolsa e tubos de coleta e transferência).
- Selagem e integridade dos tubos de coleta e transferência.
- Integridade e identificação correta das etiquetas (dupla conferência).
- Presença de corpo estranho.
- Contaminação por hemácias.
- Presença de lipemia.
- Presença de hemólise.
- Contaminação por microrganismos.

- Presença de material particulado (fibrina/coágulo).
- Alterações na coloração.

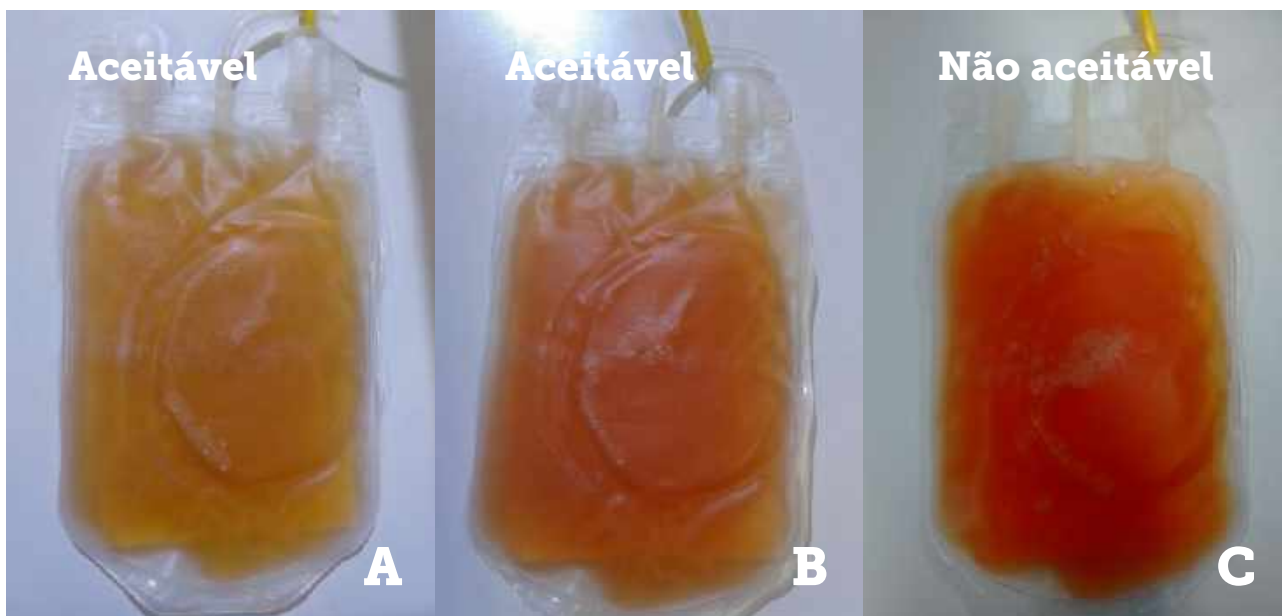
Considerando os quesitos apresentados, a seguir serão detalhadas as condições que podem alterar a aparência de unidades de plasma.

3.4.1 Contaminação por hemácias

A contaminação por hemácia ocorre durante a produção e pode ocorrer devido à separação ineficaz das células vermelhas e plasma. O grau da coloração avermelhada reflete a quantidade de contaminação de hemácias, podendo variar de rosa claro (salmão) a vermelho intenso.

Segundo a Portaria de Consolidação GM/MS n.º 5, de 28 de setembro de 2017, anexo IV, o plasma deve conter menos de $6,0 \times 10^6$ hemácias/mL, sendo assim, as unidades de plasma destinadas à transfusão não podem ter coloração avermelhada intensa. Na Figura 35 é apresentado um modelo de fotos para análise visual de contaminação por hemácias em bolsas de plasma. A coloração avermelhada demonstrada na Figura 35-C corresponde à contagem de $6,0 \times 10^6$ hemácias/mL, sendo, por isso, considerada não aceitável, representando o limite a partir do qual as unidades devem ser descartadas.

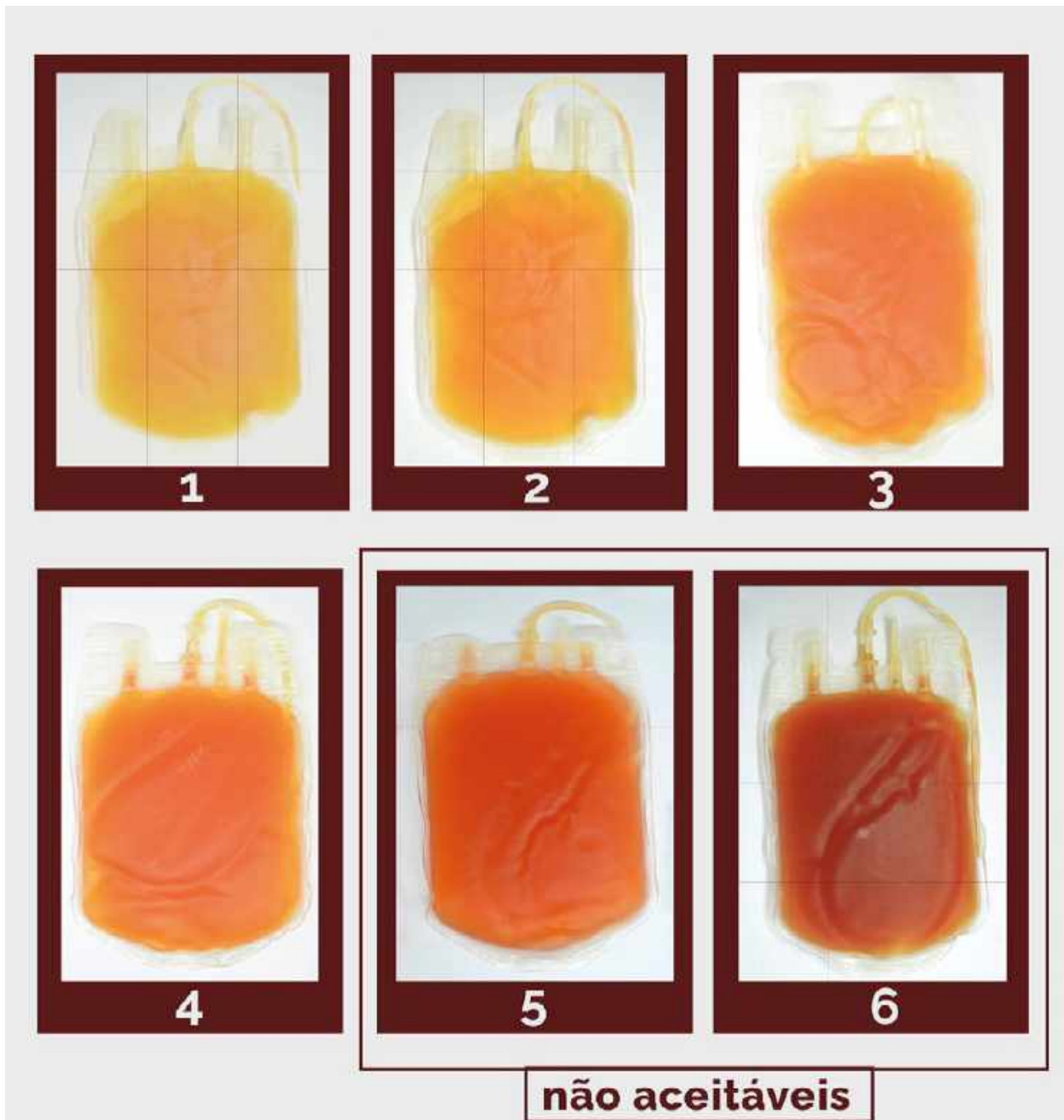
Figura 35 – Diferentes níveis de contaminação por hemácias em unidades de plasma. Contagens de hemácias (resultados aproximados): Figura A= 2×10^6 hemácias/mL; Figura B= 4×10^6 hemácias/mL; Figura C= 6×10^6 hemácias/mL. Devem ser descartadas as unidades de plasma que apresentarem coloração avermelhada na mesma intensidade ou superior à Figura C



Fonte: Fundação Hemominas (fotos cedidas por Marleide Mendes Dias).

A Empresa Brasileira de Hemoderivados e Biotecnologia, Gerência de Plasma e Hemoderivados (Hemobrás) estabeleceu padrão visual de aceitabilidade para coloração avermelhada de plasma destinado à indústria (Figura 36).

Figura 36 – Diferentes níveis de contaminação por hemácias em unidades de plasma destinadas à indústria, com padrão de aceitação definido pela Hemobrás



Fonte: Hemobrás, 2022.

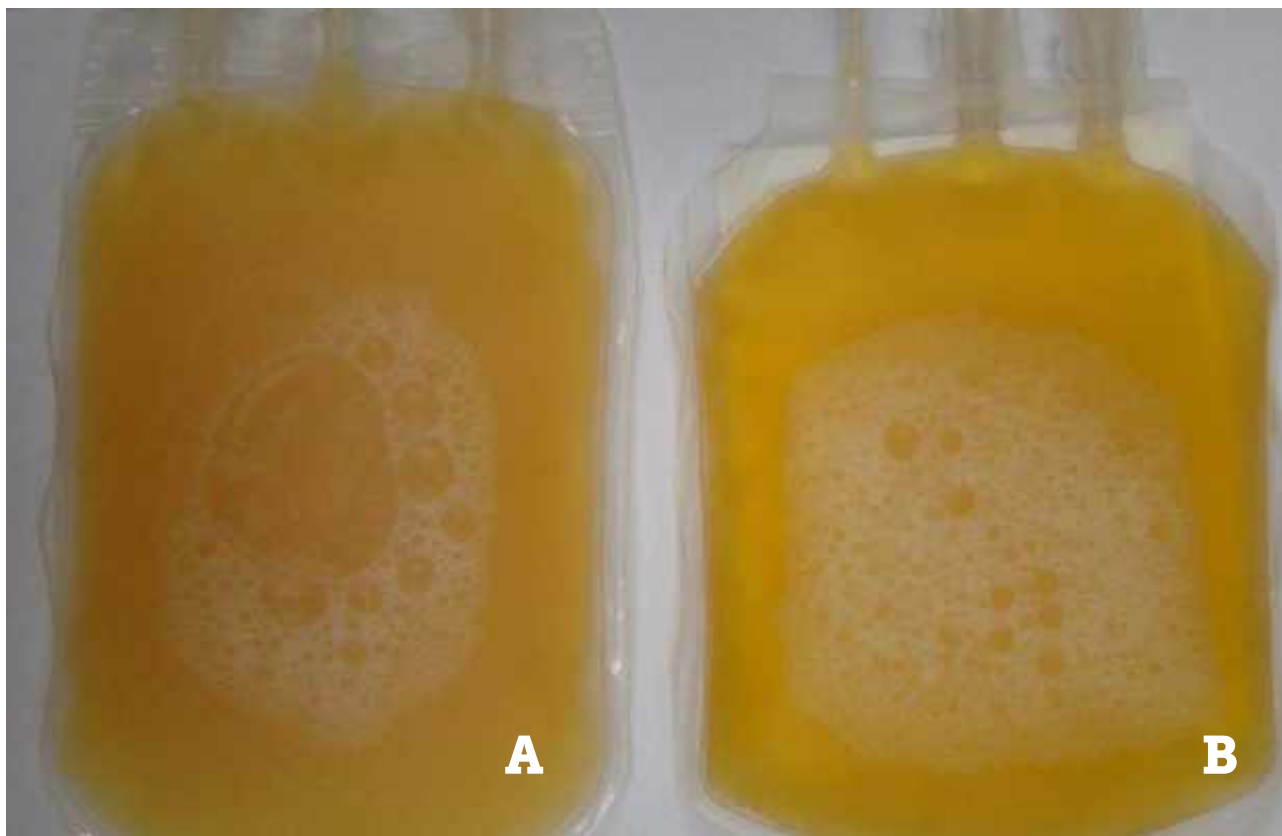
3.4.2 Lipemia

Lipemia pode resultar em uma aparência branca “leitosa”. Ela ocorre pela presença de partículas de lípidos no sangue. A lipemia não afeta segurança de um produto, mas pode interferir com a capacidade de realizar testes laboratoriais nas amostras de doadores para triagem de doenças infecciosas (Figura 37). O nível aceitável para a lipemia é definido a partir dos requisitos permitidos nos métodos de ensaio laboratoriais utilizados para testagem das amostras de doadores. Portanto, quando a lipemia é excessiva e interfere nos testes laboratoriais, todos os componentes devem ser descartados, uma vez que não será possível realizar a triagem laboratorial desses indivíduos. Figuras 38, 39 e 40.

As causas de lipemia em componentes sanguíneos estão relacionadas às condições dos doadores, e podem ocorrer devido a:

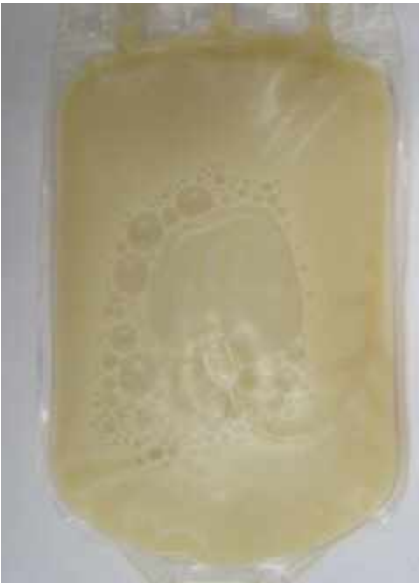- Ingestão de alimentos gordurosos antes da doação de sangue.
- Doenças crônicas, como dislipidemias, hipercolesterolemia.

Figura 37 – Comparação visual entre uma bolsa de plasma lipêmico (Figura A) e uma bolsa de plasma com coloração habitual (Figura B)



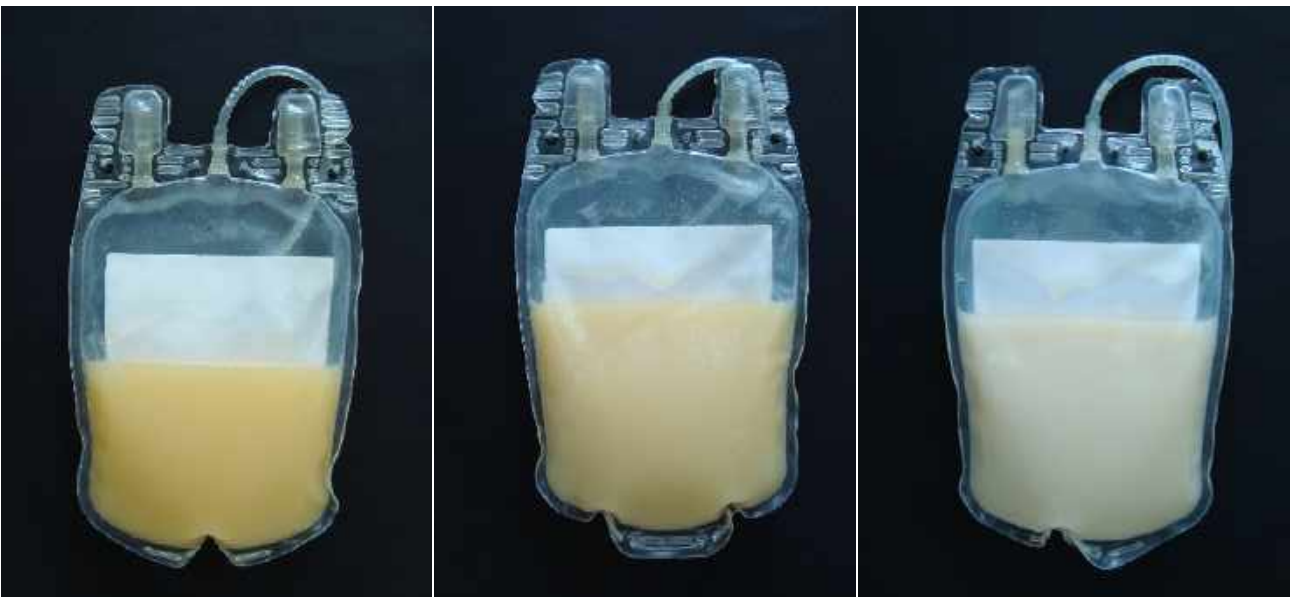Fonte : Hemocentro de Ribeirão Preto.

Figura 38 – Plasma com alto grau de lipemia




Fonte: Fundação Hemominas.

Figura 39 – Bolsas de plasma com diferentes intensidades de lipemia (todas com alto grau de lipemia)



Fonte: Fundação Pró-Sangue Hemocentro de São Paulo.

Figura 40 – Bolsas de plasma com diferentes intensidades de lipemia – grau leve (A) e moderado de lipemia (B, C)



Fonte: Hemocentro de Ribeirão Preto.

As bolsas lipêmicas de plasma não devem ser encaminhadas para fracionamento industrial, porque a presença de lipemia interfere nos procedimentos de filtração e cromatografia durante o processo produtivo (Figura 41).

Figura 41 – Diferentes níveis de lipemia em unidades de plasma, as quais não devem ser destinadas à indústria



Fonte: Hemobrás, 2022.

3.4.3 Alterações na coloração

Colocaração ictérica consiste na coloração do plasma que vai do amarelo brilhante ao marrom (Figura 42). A presença da coloração ictérica pode ser devido ao alto conteúdo de bilirrubina no sangue. Doadores com icterícia normalmente não são elegíveis para doar sangue. É aceitável para transfusão até que não interfira nos testes laboratoriais das amostras.

As causas de icterícia em plasma podem estar relacionadas a:

- Doenças hepáticas hereditárias (por exemplo, síndrome de Gilbert).
- Cálculos biliares.
- Hemólise.

Figura 42 – Plasma ictérico



Fonte: Visual Assessment Guide. Canadian Blood Services, 2009.

3.4.4 Contaminação por microrganismos

Normalmente não há mudanças visíveis para o componente, mas, ocasionalmente, pode ser possível detectar:

- Presença de bolhas de ar ou bolsa “estufada” (produção de gás por algumas bactérias).
- Formação de coágulos e fibrina (ativação de coagulação por alguns microrganismos).
- Aumento da opacidade.
- Mudança de coloração amarelada para esverdeada.

Componentes sanguíneos contaminados por microrganismos (bactérias ou fungos) não são aceitáveis para transfusão, assim os produtos com as características citadas devem ser descartados. Quando é identificada contaminação por microrganismos, deve-se realizar rastreabilidade dos componentes produzidos da mesma doação para descarte desses produtos e busca das possíveis causas.

3.4.5 Material particulado

Material particulado pode aparecer como massas opacas ou brancas que podem ou não se dissipar com suave manipulação. Ao contrário de objetos estranhos, o material particulado pode ser o resultado da rotina normal de coleta do sangue, produção e armazenamento do componente sanguíneo. Geralmente é constituído por plaquetas, glóbulos brancos e vermelhos do sangue, e, em alguns casos, fibrina, células teciduais e lipídios. Essas partículas podem aumentar durante armazenamento. Em certas situações os componentes sanguíneos podem ser utilizados mediante o emprego de equipos transfusionais que garantam retenção de agregados.

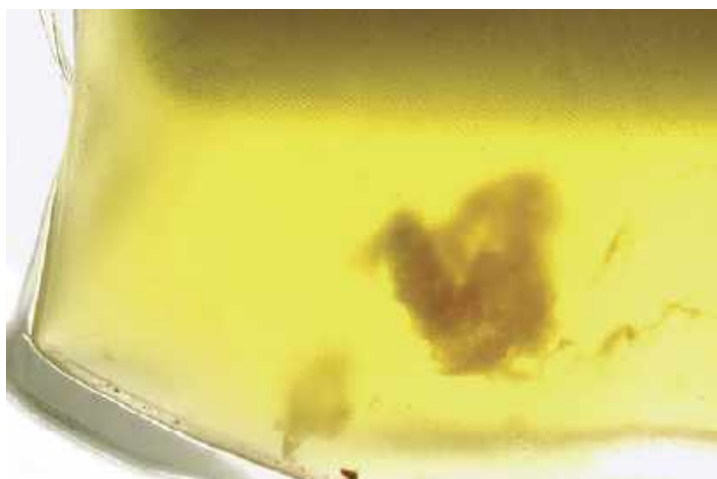Existem várias categorias de material particulado em unidades de plasma:

a) Coágulos e fibrina

Coágulos e fibrina resultam da ativação dos processos de coagulação e podem ser uma mistura de proteínas (incluindo fibrina) e plaquetas (Figura 43). Esta categoria de material particulado não se dissipa com suave manipulação.

O sangue é coletado e processado em bolsas que contêm anticoagulantes, portanto, plasmas contendo coágulos e cadeias de fibrina **não devem ser transfundidos**.

Figura 43 – Fibrina em plasma descongelado



Fonte: Visual Inspection Reference Guide – American Red Cross, 2006.

b) Material floculado branco

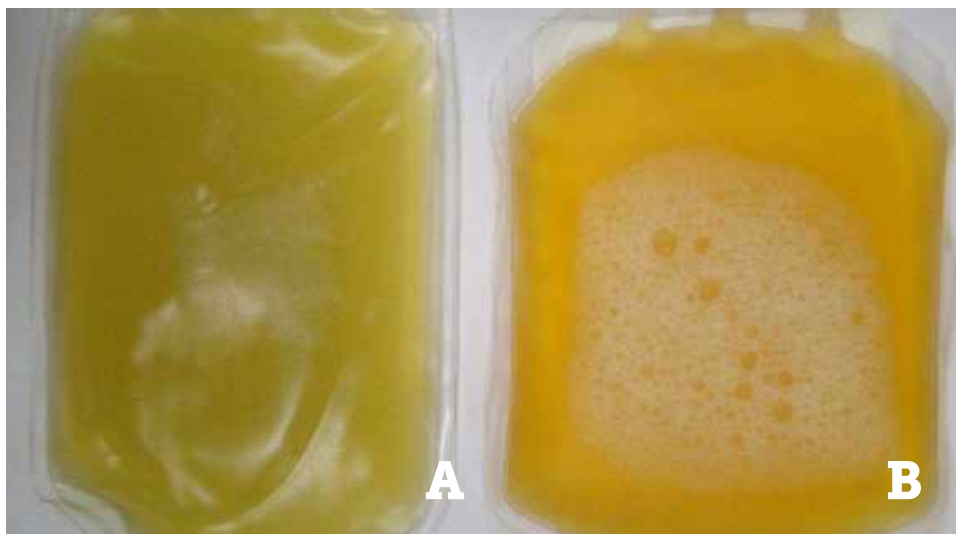
O material floculado branco é formado imediatamente após o descongelamento do plasma. Aparecem como uma nuvem de precipitado que se dispersam facilmente com suave homogeneização da bolsa ou aumento da temperatura. São aceitos para uso em transfusão.

3.4.6 Alterações na coloração

Geralmente, o plasma líquido é claro, podendo chegar a semiopaco e, quando congelado, opaco. As cores normais variam de amarelo pálido a escuro e/ou ligeiramente esverdeado. Existe uma variedade de fatores do doador que alteram a cor das unidades de plasma. Esses podem ocorrer devido a condições metabólicas (defeito no metabolismo do cobre), medicamentos ou grandes doses de vitaminas ingeridas pelo doador. A seguir estão apresentadas as principais alterações na colocação do plasma:

- a) Coloração de amarelo brilhante ao castanho esverdeado (ictérico).
- b) Verde claro: ocorre pelo uso de pílula anticoncepcional oral. É aceitável para transfusão. (Figura 44)
- c) Verde escuro: ocorre pelo uso de medicamentos ou causa desconhecida. Não é aceitável para transfusão. (Figura 45)
- d) Laranja brilhante: ocorre pela presença da vitamina A em grande quantidade. É aceitável para transfusão.

Figura 44 – Comparação visual entre uma bolsa de plasma com coloração esverdeada (Figura A) e uma bolsa de plasma com coloração habitual (Figura B)



Fonte: Hemocentro de Ribeirão Preto.

Figura 45 – Bolsas de plasma com diferentes intensidades de coloração esverdeada



Fonte: Hemocentro de Ribeirão Preto.

Para algumas indústrias fracionadoras todas as bolsas com colorações esverdeadas, exceto lipêmicas, são aceitas para fracionamento, desde que os testes sorológicos estejam negativos.

Considerando que a maioria dos serviços hemoterápicos dispõe de plasma excedente, para não causar receio da transfusão de plasma com aspecto diferente do habitual, sugere-se o envio para uso transfusional de bolsas de plasma com cor amarela sem alterações.

3.5 Crioprecipitado

O crioprecipitado é visualizado como um precipitado na porção inferior da bolsa. No estado congelado, tem aparência de massa espessa, opaca, de coloração esbranquiçada ou discretamente amarelada (Figura 47). Após descongelamento, o crioprecipitado é dissolvido e fica suspenso novamente em pequena quantidade de plasma residual, tornando-se um líquido espesso e esbranquiçado.

Figura 47 – Bolsas de crioprecipitado com aspecto visual normal



Fonte: Hemocentro de Ribeirão Preto.

Após o preparo das unidades de crioprecipitado, devem ser inspecionados os seguintes quesitos:

- Integridade física da unidade (bolsa e tubos de transferência).
- Selagem do tubo de transferência.
- Integridade e identificação correta das etiquetas.
- Presença de material particulado.

- Presença de corpo estranho.
- Presença de fibrina/coágulo.

Existem várias condições que podem alterar a aparência das unidades de crioprecipitado. As condições não usuais descritas para o plasma também podem ser aplicadas ao crioprecipitado.

Nas normas brasileiras não há padrão de aceitabilidade para contaminação por hemácias em crioprecipitado. Porém, como este componente sanguíneo origina-se do plasma fresco congelado, o crioprecipitado avermelhado, devido à contaminação por hemácias, não é aceito para transfusão.

3.6 Granulócitos

Os granulócitos são glóbulos brancos do sangue total coletados por aférese. Embora as células granulocíticas sejam visualmente brancas na aparência, a coleta e o preparo deste componente resulta em uma bolsa contendo uma quantidade significativa de hemácias. Sendo assim, a aparência visual de um componente de granulócitos é semelhante a um componente de hemácias (Figura 48).

Após a coleta de unidades de granulócitos, devem ser inspecionados os seguintes quesitos:

- Integridade física da unidade (bolsa e tubo de transferência).
- Selagem e integridade do tubo de transferência (Integridade da selagem e do tubo de transferência).
- Integridade e identificação correta das etiquetas.
- Presença de material particulado.
- Presença de corpo estranho.

Figura 48 – Unidade de granulócitos com aspecto visual normal



Fonte: Hemocentro de Ribeirão Preto.

4 CONSIDERAÇÕES FINAIS

O aspecto visual dos componentes sanguíneos deve ser usado como um dos critérios de controle de qualidade do produto final.

Cada serviço deve estabelecer de forma bem definida os critérios para a inspeção visual na prática laboratorial, levando em consideração as particularidades e os materiais que possuem disponíveis na rotina.

No momento da inspeção, os componentes sanguíneos não conformes devem ser segregados e descartados pelos motivos identificados. As causas de desvio das características visuais do sangue e dos componentes devem ser investigadas e as ações corretivas devem ser tomadas, se aplicável.

REFERÊNCIAS

AMERICAN ASSOCIATION OF BLOOD BANKS. **Standards for Blood Banks and Transfusion Services**. 30th ed. Bethesda, Maryland: AABB, 2016.

AMERICAN ASSOCIATION OF BLOOD BANKS; ASSOCIAÇÃO BRASILEIRA DE HEMATOLOGIA, HEMOTERAPIA E TERAPIA CELULAR. **Padrões para Bancos de Sangue ou Serviços de Transusão**. 4. ed. São Paulo: ABHH, 2021.

AMERICAN RED CROSS. **Blood Visual Component Inspection Guide**. [s.l]: aabb PRESS, 2006. Disponível em: <https://www.ammtac.org/docs/articulos/GUIA%20DE%20VISUALIZACION%20DE%20COMPONENTES%20SANGUINEOS%20AABB.pdf>. Acesso em: 16 fev. 2022.

BRASIL. Ministério da Saúde. **Portaria de Consolidação MS n.º 5, de 28 de setembro de 2017**. Consolidação das normas sobre as ações e os serviços de saúde do Sistema Único de Saúde. Brasília, DF: MS, 2017. Disponível em: http://portalsinan.saude.gov.br/images/documentos/Legislacoes/Portaria_Consolidacao_5_28_SETEMBRO_2017.pdf. Acesso em: 8 fev. 2022.

CANADIAN BLOOD SERVICES. **Visual Assessment Guide**. Ottawa: CBS, 2009. Disponível em: https://professionaleducation.blood.ca/sites/default/files/VAG_en.pdf. Acesso em: 8 fev. 2022.

EMPRESA BRASILEIRA DE HEMODERIVADOS E BIOTECNOLOGIA (HEMOBRÁS). **Caderno de Especificações Técnicas do Plasma Humano para Fracionamento Industrial**. 2. ed. Brasília, DF: HEMOBRÁS, 2022..



**Conte-nos o que pensa
sobre esta publicação.**

**Clique aqui e
responda a pesquisa.**

DISQUE **136**
SAÚDE

Biblioteca Virtual em Saúde do Ministério da Saúde
bvsmms.saude.gov.br



MINISTÉRIO DA
SAÚDE

